BOSTON
MEDICAL LIBRARY
8 THE FENWAY

22 2 255.

DE LA

GALVANOCAUSTIE THERMIQUE

PAR

LE DOCTEUR EUG. BŒCKEL

CHIRURGIEN TITULAIRE DE L'HOPITAL CIVIL DE STRASBOURG
PROFESSEUR AGRÉGÉ DE L'ANCIENNE FACULTÉ DE MÉDECINE DE STRASBOURG
MEMBRE ASSOCIÉ
DE LA SOCIÉTÉ DE CHIRURGIE DE PARIS ET DE PLUSIEURS AUTRES SOCIÉTÉS SAVANTES
CHEVALIER DE LA LÉGION D'HONNEUR

Avec 3 planches lithographiées

PARIS
J. B. BAILLIERE ET FILS, LIBRAIRES-ÉDITEURS
RUE HAUTEFEUILLE, 19
STRASBOURG, BERGER-LEVRAULT ET Cie
1873

Hommage d'un ancien e

1300 CM

Digitized by the Internet Archive
in 2010 with funding from
Open Knowledge Commons and Harvard Medical School

http://www.archive.org/details/delagalvanocaust00boec

DE LA

GALVANOCAUSTIE

THERMIQUE

PRINCIPALES PUBLICATIONS DU MÊME AUTEUR.

De l'Ozone. Thèse de doctorat. Strasbourg, 1856.

Des Amputations partielles du pied, comparées à celles de la jambe. Thèse d'agrégation. Strasbourg, 1857.

Mémoire sur la périostite phlegmoneuse. Broch. Strasbourg, 1858. (Reproduit dans les *Mémoires de la Société de médecine de Strasbourg.*)

Mémoire sur les sutures multisériées et l'emploi des fils métalliques. Broch. Strasbourg, 1859. (Reproduit dans les *Mémoires de la Société de médecine de Strasbourg.*)

Des Résections temporaires du maxillaire inférieur, in *Gazette hebdomadaire de médecine et de chirurgie.* Paris, 1863, p. 304.

Traité des résections, traduit de l'allemand sur l'ouvrage de O. Heyfelder, avec chapitre additionnel sur les résections temporaires. Strasbourg et Paris, 1863.

Conférences sur la coxalgie. Broch. Strasbourg, 1864, et *Gazette médicale de Strasbourg.*

Quelques Cas exceptionnels de hernies. Broch. Strasbourg, 1865, et *Gazette médicale de Strasbourg.*

De l'Excision du nerf lingual et mentonnier, in *Gazette des hôpitaux,* janvier 1865.

De la Suture sèche élastique, in *France médicale,* 1866, et tirage à part.

Observation de résection de la tête du fémur, suivie de guérison, in *Gazette des hôpitaux,* 1866.

Contributions à la résection du poignet. Broch. Strasbourg, 1867, et *Mémoires de la Société de médecine de Strasbourg.*

De l'Uréthrotomie externe. Broch. Strasbourg, 1868, et *Mémoires de la Société de médecine de Strasbourg.*

Leçon clinique sur les indications de la résection de la hanche (recueillie par M. Strauss, interne), in *Gazette des hôpitaux,* 1869.

De l'Entorse du genou avec diastasis, in *Union médicale,* 1869.

Nouvelles Considérations sur la périostite phlegmoneuse. Broch. Strasbourg, 1869, et *Mémoires de la Société de médecine de Strasbourg.*

Désarticulation de la cuisse, suivie de guérison; nouveau mode de réunion des plaies d'amputation, in *Gazette des hôpitaux,* 1870, et *Gazette médicale de Strasbourg,* 1870.

Mémoire sur les effets de la coxalgie infantile sur la croissance ultérieure des membres, in *Archives de physiologie,* Paris, 1870 et 1871.

Des Hémorrhagies dans les plaies d'armes à feu (souvenir des ambulances de Haguenau et de Strasbourg), in *Gazette médicale de Strasbourg,* 1871, et *Mémoires de la Société de médecine de Strasbourg.*

De l'Ostéomyélite dans les plaies d'armes à feu, in *Gazette médicale de Strasbourg,* 1872, et *Mémoires de la Société de médecine de Strasbourg.*

De la Galvanocaustie thermique et de quelques appareils propres à en faciliter l'application, in *Gazette médicale de Strasbourg,* 1872, octobre et novembre.

De la Suture immédiate du périnée déchiré, in *Gazette médicale de Strasbourg,* 1873.

Articles Anatomie pathologique, Vaisseaux axillaires, Cartilage, Dégénérescence, Diastasis, Tissu et Tumeurs érectiles, etc., du *Nouveau Dictionnaire de médecine et de chirurgie pratique.*

Nombreuses observations cliniques publiées dans les journaux et revues médicales et dans les thèses de Strasbourg et de Paris.

DE LA

GALVANOCAUSTIE

THERMIQUE

PAR

LE DOCTEUR EUG. BŒCKEL

CHIRURGIEN TITULAIRE DE L'HOPITAL CIVIL DE STRASBOURG
PROFESSEUR AGRÉGÉ DE L'ANCIENNE FACULTÉ DE MÉDECINE DE STRASBOURG
MEMBRE ASSOCIÉ
DE LA SOCIÉTÉ DE CHIRURGIE DE PARIS ET DE PLUSIEURS AUTRES SOCIÉTÉS SAVANTES
CHEVALIER DE LA LÉGION D'HONNEUR

Avec 3 planches lithographiées

PARIS
J. B. BAILLIÈRE ET FILS, LIBRAIRES-ÉDITEURS
RUE HAUTEFEUILLE, 19
STRASBOURG, BERGER-LEVRAULT ET Cie
1873

BOSTON MEDICAL
JUL 7 - 1924
LIBRARY

22. O. 225

A L'ANCIENNE FACULTÉ DE MÉDECINE

DE STRASBOURG

A MES MAITRES, A MES ANCIENS COLLÈGUES

Témoignage de regret et d'affection

E. Bœckel

BOSTON MEDICAL
JUL 7 - 1924
LIBRARY

DE LA

GALVANOCAUSTIE THERMIQUE

I.

INTRODUCTION.

La galvanocaustie est loin d'avoir acquis dans la pratique chirurgicale le rang et l'importance qu'elle mérite. L'une des causes en est la cherté et la complication des appareils; l'autre, le peu de sûreté de leur application. Je crois être arrivé à diminuer quelques-uns de ces inconvénients et à fixer les principes par lesquels on évite sûrement l'hémorrhagie, but essentiel de cette méthode.

Après un coup d'œil jeté sur l'historique de la galvanocaustie et sur les principes de physique qui la régissent, je donnerai la description des principaux instruments en usage; puis j'aborderai la partie clinique de la question, qui n'a encore guère été traitée.

DÉFINITIONS.

La *galvanocaustie thermique*, c'est-à-dire la cautérisation au moyen de la chaleur développée par un courant galvanique, est souvent désignée sous le nom

de *galvanocaustie* tout court. C'est même sous ce nom qu'elle a été introduite, il y a une vingtaine d'années, dans la science par Middeldorpf, qui est le véritable inventeur et vulgarisateur de la méthode.

Cependant, depuis cette époque, on s'est également servi du courant galvanique pour faire de la cautérisation potentielle, en utilisant les acides et les alcalis qui se dégagent aux deux pôles de la pile, représentés par des aiguilles. Cette méthode de cautérisation, essentiellement différente de la précédente, mérite le nom de *galvanocaustie chimique.*

On la désigne encore souvent sous le nom d'*électrolyse,* c'est un tort ou plutôt une confusion. Le mot d'électrolyse, d'après son étymologie, signifie dissolution d'une tumeur au moyen du courant galvanique. Il ne s'agit plus ici d'une destruction par la chaleur ou des agents chimiques; mais bien d'un phénomène vital. Le courant galvanique modifie la nutrition des parties de telle façon que leurs éléments se dissolvent, qu'ils subissent une évolution régressive et se résorbent finalement, sans élimination de parties mortifiées. Or, ce phénomène se produit réellement, mais seulement dans des conditions tout à fait spéciales. Ciniselli et Nélaton, qui l'ont constaté les premiers, en ont conçu des espérances d'abord exagérées; il fallut bientôt en rabattre au point que beaucoup de chirurgiens contestent tout à fait l'électrolyse et le plus grand nombre ne la distinguent pas de la galvanocaustie chimique. D'après mon expérience, l'électrolyse véritable n'est applicable qu'aux tumeurs inflammatoires et hypertrophiques,

principalement aux engorgements ganglionnaires indolents. La science est du reste loin d'avoir dit son dernier mot à cet égard; car le sujet n'a pas encore été étudié à fond.

Après ce préambule destiné à fixer la valeur exacte des termes, je reviens à la galvanocaustie thermique, qui fait l'objet de ce mémoire.

HISTORIQUE.

Il est bien établi que c'est *Heider* (de Vienne) qui employa le premier, en 1845, le cautère électrique pour détruire la pulpe dentaire, tandis que *Fabré-Palaprat*, en 1825, a pratiqué simplement une galvanocaustie chimique, par électro-poncture. Puis vient en 1846 une opération de *G. Crussell* (de Saint-Pétersbourg) avec le fil de platine incandescent. En 1850, *J. Marshall* (de Londres) publie un mémoire de plusieurs observations sur l'emploi de la chaleur électrique en chirurgie. Suivent ensuite plusieurs opérations isolées de *Nélaton*, de *Harding*, d'*Alph. Amussat*[1]; mais c'est *Middeldorpf* (de Breslau)[2] qui fonda véritablement la méthode en faisant connaître en 1854 un ensemble d'instruments galvanocaustiques, basés sur des principes de physique et déjà éprouvés dans les opérations les plus variées. Dans son ouvrage, il rend d'ailleurs justice à tous

1. Amussat paraît avoir pratiqué un assez grand nombre d'opérations galvanocaustiques, mais il n'a décrit ni ses appareils, ni ses procédés opératoires, de sorte que ses travaux sont restés sans utilité pour ses successeurs.

2. Middeldorpf (Alb. Th.). *Die Galvanocaustik*. Breslau, 1854.

les essais tentés avant lui et les décrit avec soin. Un grand nombre de thèses sur ce sujet ont été présentées à l'Université de Breslau.

En 1856, *Broca*[1] rendit compte de ce travail à la Société de chirurgie, et plus tard, dans son *Traité des tumeurs*, il donne un exposé complet de la méthode galvanocaustique. Il a le grand mérite d'avoir remplacé les piles à deux liquides, exclusivement en usage avant lui, par une pile plus simple à un seul liquide.

Des thèses sur ce sujet furent présentées à la Faculté de médecine de Paris par *Cattin*[2] en 1858; *Blanchet* et *Duplomb*[3] en 1862. La dernière renferme les idées fort ingénieuses d'un jeune chirurgien militaire, Eugène *de Séré*, qui a péri malheureusement sur le champ de bataille de Sedan.

En 1869, deux autres thèses de Paris, de *Benj. Anger* et de *Raveleau*, ainsi que plusieurs articles de la *Gazette des hôpitaux*, s'occupent de la même question.

Le professeur *Fr. Schuh*[4] publia en 1867 une série d'opérations galvanocaustiques et *Leiter*[5], le grand fabricant d'instruments de Vienne, a perfectionné le

---

1. P. Broca. *Rapport sur l'ouvrage de Middeldorpf*, in *Bulletin de la Société de chirurgie*, 1856. — *Traité des tumeurs*, 1866. Tome I, chap. XIII, *Galvanocaustie*.

2. Cattin. *De la Galvanocaustie dans les opérations chirurgicales*. Thèse de Paris, 1858, n° 18.

3. Duplomb. *De la Galvanocaustique, du Couteau galvanocaustique et de l'Anse coupante à échelle graduée* d'Eugène de Séré. Thèse de Paris, 1862, n° 173.

4. Fr. Schuh. *Abhandlungen aus dem Gebiete der Chirurgie und Operationslehre*. Wien, 1867.

5. Leiter. *Catalog chirurg. Instrumente*. Wien, 1870.

serre-nœud et fourni des instruments très-délicats pour opérer dans le larynx.

De son côté *Voltolini*[1], de Breslau, a opéré des polypes du larynx et des fosses nasales avec la galvanocaustie; mais ses instruments me paraissent moins pratiques que ceux de Leiter.

M. *de Bruns*[2], de Tubingue, dans un ouvrage publié en 1870, a résumé les principales applications du galvanisme à la chirurgie, sans du reste produire de données nouvelles.

M. *de Saint-Germain*[3] a fait un résumé semblable dans le *Dictionnaire de médecine et de chirurgie pratique.*

L'École de Strasbourg a produit également des travaux importants sur la galvanocaustie. Le professeur *Sédillot*[4], mon éminent maître, actuellement membre de l'Institut, outre différentes autres opérations, a pratiqué trois amputations de jambe avec le fil incandescent, les premières qu'on ait faites. Ce n'est pas qu'il recommande cette méthode pour les cas ordinaires, mais il a montré les avantages qu'on pouvait en tirer chez les sujets faibles et cachectiques. Il a insisté de

---

1. Voltolini (R.). *Die Anwendung der Galvanocaustik im Innern des Kehlkopfes, etc.* Breslau, 1867.

2. V. von Bruns. *Die Galvano-Chirurgie.* Tübingen, 1870.

3. *Nouveau Dictionnaire de médecine et de chirurgie pratique.* Tome XII, 1870. Paris, chez Baillière, article *Électricité.*

4. Sédillot. *De la Suppression de la douleur dans les opérations,* in *Comptes rendus hebdomadaires des séances de l'Académie des sciences,* 26 avril 1870, et *Gazette hebdomadaire de médecine et de chirurgie,* juin 1870.

plus sur l'absence de douleurs et de réaction fébrile à la suite des opérations galvanocaustiques.

M. *Jaxa*[1], dans une excellente thèse, a développé ces idées et nous donne en outre la bibliographie des travaux sur la galvanocaustie publiés par des médecins polonais: *Ludwik Kœhler, Alexandre Le Brun* (de Varsovie), *Antoine Bryk* (de Cracovie).

Moi-même, je m'occupe depuis plusieurs années de simplifier la pile et d'assurer l'hémostasie dans les opérations galvanocaustiques au moyen d'un modérateur.

M. *Collin*[2], dans sa thèse en 1868 (*loc. cit.*, p. 26), a exposé mes premières idées à ce sujet.

Un amateur de notre ville, M. Redslob, qui joint à des connaissances très-solides en physique un talent particulier de constructeur, m'a prêté son concours pour la partie technique de ce travail, dont j'ai exposé les résultats à une séance de la Société de médecine[3], le 4 juillet 1872. Pour le mémoire actuel, j'ai puisé largement dans cette notice préliminaire, en la complétant toutefois et en y ajoutant de nouvelles recherches.

L'un de mes internes, M. J. B. J. *Reibel*[4], a fait,

---

1. Jaxa Kwiatowski (A. J.). *Amputation des membres par la méthode galvanocaustique.* Thèse de Strasbourg, 1870, n° 299, 3e série.

2. Collin (E. H.). *De la Galvanocaustie.* Thèse de Strasbourg, 1868, n° 73, 3e série.

3. E. Bœckel. *De la Galvanocaustie thermique et de quelques appareils propres à en faciliter l'application,* in *Gazette médicale de Strasbourg,* octobre et novembre 1872, pages 70 et 77.

4. J. B. J. Reibel. *Quelques Considérations sur les différents appareils galvanocaustiques.* Thèse présentée à l'École libre de médecine de Strasbourg, en août 1872.

depuis, sa thèse de doctorat sur le même sujet et a donné la description et le dessin des appareils dont j'ai fait usage.

PRINCIPES ÉLÉMENTAIRES DE PHYSIQUE APPLICABLES A LA GALVANOCAUSTIE.

Avant de décrire ces appareils, je rappellerai en quelques lignes les principes essentiels sur lesquels est basée la galvanocaustie thermique. Ce sont presque des lieux communs en physique; mais le médecin praticien les a trop souvent oubliés.

Dans le courant d'une pile il faut distinguer l'*intensité* et la *tension* du courant. L'intensité du courant, c'est-à-dire la masse d'électricité qui se dégage à la fois, dépend de la *surface* des *éléments* qui composent la pile et elle augmente en proportion de cette surface. Seulement, pour la commodité du maniement, on peut remplacer un couple unique à très-grande surface par plusieurs autres plus petits disposés de telle façon que tous les éléments positifs et tous les éléments négatifs soient réunis ensemble.

Quatre couples disposés ainsi donnent un courant de même intensité qu'un couple unique quatre fois plus grand.

La *tension*, c'est-à-dire la force avec laquelle l'électricité se dégage, dépend du *nombre* des couples isolés qui composent la pile.

La *chaleur* développée dans un circuit galvanique est l'expression de la *résistance vaincue*. Si, pour une pile de moyenne intensité par exemple, le circuit est formé

par un gros fil de métal, bon conducteur, comme le cuivre, l'électricité trouve à s'écouler facilement et il ne se produit que peu ou point de chaleur. C'est une propriété qu'on a utilisée pour la construction des réophores, qui ne doivent pas s'échauffer; mais au lieu d'un fil de cuivre unique et très-gros, qui serait gênant par sa raideur, on emploie un assemblage de fils plus fins et plus flexibles.

Si, dans un circuit pareil, on intercale un fil métallique moins bon conducteur et d'un diamètre moindre, le courant éprouve de la résistance à le traverser et l'échauffe.

On emploie généralement le platine à cet usage; car c'est un des métaux qui offrent le plus de résistance au courant et qui, par conséquent, s'échauffent le plus facilement. Il a de plus l'avantage de résister à la fusion.

Mais la *nature* du conducteur n'est pas tout; sa *longueur* et son *volume* ont également une grande influence sur la quantité de chaleur produite.

En ce qui concerne le *volume*, on peut dire que plus un conducteur est fin, plus il oppose de résistance au courant, par conséquent plus il s'échauffe facilement; à mesure qu'on augmente le diamètre des fils qu'on veut chauffer, il faut aussi augmenter l'intensité de la pile.

Il n'en est plus de même pour la *longueur*. Si l'on veut chauffer un fil sur une grande longueur, il ne suffit plus d'augmenter l'intensité du courant, il faut encore lui donner une certaine tension. Supposons une pile d'un seul couple, capable de porter au rouge un fil de platine de $0^{m},10$ de long. S'il s'agit de chauffer ce même

fil sur une longueur de $0^m,20$, on n'y arrivera pas en doublant la surface de la pile, c'est-à-dire en doublant son intensité; mais en ajoutant un second couple au premier, de façon à augmenter la tension du courant.

Il en résulte que plus un instrument galvanocaustique est court et gros, plus il faudra d'intensité du courant; plus il est long et fin, et plus il faudra de tension.

II.

ARSENAL GALVANOCAUSTIQUE.

Les appareils et instruments nécessaires pour la galvanocaustie sont : 1° une *pile* destinée à fournir le courant, 2° des *instruments galvanocaustiques proprement dits*, qui transforment ce courant en chaleur et le font agir sur les tissus, 3° un *modérateur* pour graduer le courant selon les besoins et les phases de l'opération.

DES PILES.

La galvanocaustie thermique exige des piles à action chimique vive et à grande surface pour fournir un courant d'une intensité suffisante. De plus, le courant doit rester constant pendant le temps nécessaire à l'opération et à ses préparatifs. Sans doute, l'opération elle-même ne demandera jamais plus de quelques minutes; mais il faut que la pile fonctionne avant ce moment pour qu'on puisse s'assurer de sa force; puis il s'agit d'anesthésier le malade, de mettre le serre-nœud en place, ce qui peut exiger des manipulations assez longues;

enfin il peut survenir des complications et des retards imprévus. De toute façon il est nécessaire que la pile soit en état de fonctionner pendant une heure au moins, pour que le chirurgien ne soit pas exposé à des mécomptes au moment le plus important.

Middeldorpf a choisi une pile composée de quatre couples de Grove (zinc et platine), qui ont l'avantage de donner un courant assez constant. Au moyen d'un commutateur fort ingénieux, il peut changer presque instantanément l'accouplement de ces éléments, de façon à les disposer soit en surface, soit en tension.

Cette pile est fort chère et pour cette raison on lui préfère aujourd'hui en Allemagne celle de Bunsen (zinc et charbon), qui donne bien un courant très-intense au début, mais fort inégal et peu constant à la longue.

La pile employée par *Leiter* est formée par quatre éléments de Bunsen, réunis dans une caisse très-élégante en caoutchouc durci. Les réophores peuvent être déplacés de façon à éliminer rapidement un ou plusieurs couples.

M. *de Bruns* s'est arrêté en dernier lieu à deux éléments, fer et zinc, ce dernier de 20 centimètres carrés de surface.

Toutes ces piles sont à deux liquides (acide sulfurique et acide nitrique) et exigent un acide nitrique très-concentré, qui ne peut servir utilement qu'une seule fois. Il en résulte pour toutes une série d'inconvénients : cherté et difficulté du chargement ainsi que du nettoyage; puis surtout émanations de vapeurs nitreuses très-incommodes, sinon dangereuses pour le malade et ses assistants.

M. *Broca* a cherché avec raison à obtenir un courant d'une intensité suffisante, au moyen d'une pile à un seul liquide, que M. Grenet lui a fournie. Elle se compose de deux couples, zinc et charbon, plongés dans de l'acide sulfurique étendu et renfermant des cristaux de bichromate de potasse. Il est nécessaire toutefois d'activer le courant en insufflant de l'air entre le zinc et le charbon pour renouveler le liquide qui a de la tendance à y stagner. Si l'on veut diminuer le courant, on cesse l'insufflation et l'on soulève avec la main les éléments hors du liquide.

Pile Bœckel-Redslob.

Premier modèle.

J'ai demandé à M. Redslob de me construire une pile galvanocaustique, à un seul liquide, mais exempte des inconvénients de celle de Grenet. Après quelques essais il m'a fourni en 1869 l'instrument suivant (Pl. I, fig. 1) qui peut servir également à la galvanocaustie chimique ou thermique et avec lequel j'ai pratiqué depuis trois ans un assez grand nombre d'opérations.

Les couples (B) sont formés par une lame de zinc non amalgamée de 5 centimètres de large sur 15 centimètres de haut, placée entre deux lames de charbon qui la débordent de 4 centimètres par en bas, pour empêcher une polarisation nuisible. Le liquide est, comme dans la pile de Grenet, l'acide sulfurique étendu avec addition de bichromate, dans les proportions suivantes :

Acide sulfurique rectifié du commerce 900
Bichromate de potasse[1] 600
Eau commune 9000

De plus on jette au fond des vases des cristaux de bichromate, de façon à en former une couche d'environ un centimètre, pour entretenir la constance du courant, en absorbant l'hydrogène dégagé. Il y a ainsi huit éléments suspendus à une planchette, sur laquelle des lames de cuivre mobiles (D), fixées par des vis, permettent de disposer la pile en série ou en batterie. Par ce mécanisme fort ingénieux, on peut obtenir quatre combinaisons différentes, décrites avec planches à l'appui dans la thèse de M. Reibel (*loc. cit.*); mais il n'y en a que deux usitées dans la pratique; celle où tous les huit éléments sont disposés en série et qui sert à la galvanocaustie chimique, dont nous n'avons pas à nous occuper pour le moment; et puis la combinaison des éléments quatre par quatre en deux batteries, représentée dans notre planche; c'est la disposition type pour la galvanocaustie thermique.

Elle donne une intensité moindre que la réunion des huit éléments en un seul couple, mais par contre elle offre plus de tension et c'est une condition nécessaire pour chauffer une anse de platine d'une certaine longueur.

La planchette supportant les éléments est traversée

---

1. Il faut choisir du bichromate rouge bien cristallisé et ne pas accepter ce sel en masses jaunâtres, à moitié pulvérulentes, comme le commerce le fournit souvent. Cette dernière variété est beaucoup moins active et formée par du bichromate en partie réduit à l'état de chromate.

par une forte tige en laiton, fixée au centre de la caisse (A) et creusée d'un pas de vis double très-allongé. Sur cet axe glisse un tube (K), creusé également d'un pas de vis, dont les reliefs s'engagent dans les creux de l'axe central. Ce tube est fixé à la planchette; quand on le fait monter ou descendre au moyen des quelques tours de la manivelle (M), tous les éléments émergent à la fois des bocaux contenant le liquide excitateur, ou bien y sont plongés.

Grâce à ce mécanisme il est facile de suspendre l'action de la pile à chaque instant ou de la remettre en fonction, de façon à réserver sa force pour le moment important. Après s'être assuré au préalable de sa marche et de son intensité, on suspend par quelques tours de manivelle les couples au-dessus du liquide; puis on peut tranquillement anesthésier le malade et appliquer le serre-nœud, sûr de retrouver le courant par l'immersion des éléments.

Cette pile présente à peu près 1200 centimètres carrés de surface active, en calculant le zinc par ses deux faces, qui sont actives toutes les deux, par le fait de leur interposition entre deux lames de charbon. Elle permet de chauffer *au rouge vif* un fil de platine de 1 millimètre d'épaisseur sur une longueur de 20 centimètres.

Il serait facile d'exagérer sa puissance en augmentant un peu la dimension des éléments, mais si l'on a soin d'éviter toute résistance inutile dans les conducteurs et de bien serrer l'anse autour du pédicule de la tumeur avant de faire passer le courant, on aura rarement

besoin d'une longueur de chauffe de plus de 20 centimètres.

La caisse (A) qui renferme cette pile mesure 55 centimètres de long sur 30 de large et 20 de haut; c'est, somme toute, un appareil assez encombrant, qui pèse environ 20 kilogrammes.

Deuxième modèle.

Depuis lors je me suis fait arranger un second appareil sur les mêmes principes, beaucoup moins volumineux, et en même temps plus élégant et plus puissant, puisqu'il peut chauffer 25 centimètres du même fil de platine.

Il est représenté sur la planche II, fig. 1, à la même échelle que le premier. La caisse en caoutchouc durci (A), telle que les fournit Leiter à Vienne, ne mesure que 28 centimètres de long, sur 17 de large et 25 de haut.

Elle est divisée en quatre compartiments, renfermant chacun un couple (B) composé d'une plaque de zinc de 15 centimètres sur 20, entre deux plaques de charbon la dépassant par le bas. Ces couples sont suspendus à une traverse (C) et combinés en deux batteries, offrant une surface active de zinc de plus de 2000 centimètres carrés. Un arc en laiton (D), traversé par une tige à vis (L) fixée à la traverse, permet d'élever et d'abaisser facilement les couples. Cette pile fonctionne avec le même liquide que la précédente; je m'en sers de préférence dans ces derniers temps; mais elle n'est propre qu'à la galvanocaustie thermique.

DES INSTRUMENTS GALVANOCAUSTIQUES PROPREMENT DITS.

Les principaux instruments en usage sont : l'*anse de platine*, le *couteau galvanocaustique*, le *cautère en bec d'oiseau* et le *galvanocautère* ou cautère de porcelaine. On peut d'ailleurs varier à l'infini leur disposition. Les deux premiers surtout sont d'un usage fréquent et les chirurgiens sont divisés sur l'importance qu'on doit leur accorder. Les uns donnent la préférence au couteau galvanocaustique et reprochent à l'anse de platine d'être d'un emploi peu sûr, en donnant lieu à des hémorrhagies. Les autres, et je me range de leur avis, retournent cette dernière accusation contre le couteau et préfèrent l'anse de platine. J'irai même jusqu'à dire que c'est l'instrument galvanocaustique par excellence, à condition que son emploi soit combiné avec celui d'un bon serre-nœud et d'un *modérateur*. Or, jusqu'à présent on ne possédait pas d'appareil de ce genre.

L'anse de platine s'applique à froid, et quand ensuite on y fait passer le courant, elle s'échauffe et coupe; tandis que le galvanocautère et le couteau galvanocaustique ont le défaut commun de perdre leur chaleur et par conséquent leur action aussitôt qu'ils sont plongés dans les tissus. Cependant, comme leur emploi peut présenter de l'utilité dans quelques circonstances exceptionnelles, j'en donnerai une courte description.

LE GALVANOCAUTÈRE.

Le *galvanocautère* de Middeldorpf, imitation d'un instrument employé par Marshall, est composé d'une cupule de porcelaine, qui s'échauffe par l'entremise d'un fil de platine l'entourant en spirale. Il faut toujours une demi-minute au moins pour que la chaleur du fil se communique à la porcelaine de façon à la porter au rouge, et à peine a-t-on touché la partie malade que la chaleur est perdue; quand on force le courant, il arrive fort souvent que le fil se brûle ou que la porcelaine éclate et alors l'instrument est tout à fait hors de service. Il ne faut donc pas demander à la méthode galvanocaustique ce qu'elle ne peut donner, et quand on veut appliquer un bouton de feu, il est plus simple et en même temps plus sûr de se servir d'un fer chauffé à la braise.

Pour éviter la fusion du fil et la rupture de la porcelaine, Broca a construit son galvanocautère avec une lame de platine recourbée en olive; cet instrument a toujours l'inconvénient de perdre immédiatement sa chaleur au contact des tissus.

LE COUTEAU GALVANOCAUSTIQUE.

Le *couteau galvanocaustique* se compose généralement d'un ruban de platine, d'un millimètre de largeur, recourbé sur le tranchant en ellipse ou en angle aigu[1].

1. On peut improviser un couteau galvanocaustique en façonnant l'anse de platine montée sur le serre-nœud en forme d'U très-allongé. Un fil de 1 millimètre de diamètre ainsi plié et chauffé au rouge présente assez de rigidité pour remplacer parfaitement le couteau Middeldorpf.

Chauffé à blanc, il pénètre dans les tissus comme le meilleur bistouri, en produisant une escarre à peu près nulle, si bien que des artères, même très-petites, divisées de cette façon, donnent du sang à plein canal. C'est ce qui a fait dire à Nélaton (Thèse de Duplomb, p. 25) que c'était un couteau hémorrhagique.

De Séré a donné une explication très-plausible de ce phénomène, en admettant que les liquides à l'état sphéroïdal formaient une couche isolante sur le platine chauffé à blanc. Il a adjoint à son instrument une échelle graduée de platine qui permet, dit-il, de faire descendre à volonté la température du couteau à 600° et à la rendre ainsi hémostatique.

Malheureusement Duplomb (*loc. cit.*), tout en mentionnant ce mécanisme d'après de Séré, n'en donne aucune description.

En admettant même qu'à 600°, c'est-à-dire au rouge sombre, le couteau soit pleinement hémostatique, il aurait l'inconvénient de diviser très-imparfaitement les tissus à cette température.

Voici donc le dilemme auquel expose son emploi : Vous avez, ou un instrument qui coupe très-bien mais qui ne cautérise pas, ou qui cautérise et arrête le sang mais coupe mal, parce qu'il perd sa chaleur au contact des tissus.

Malgré l'avis contraire de beaucoup de chirurgiens, je dirai donc que le couteau galvanocaustique ne doit servir qu'à quelques usages accessoires, comme de diviser la peau ou de détacher les parties molles d'un os pour faciliter la pédiculisation d'une tumeur. On

peut aussi en user comme d'un cautère et l'appliquer à plat sur un point saignant.

Je sais bien que M. Verneuil[1] s'en est servi récemment pour faire plusieurs trachéotomies, qu'il a pu achever en général sans perte de sang; mais on sait qu'on les pratique quelquefois à sec même avec le bistouri. Voltolini[2], en l'imitant, a vu survenir une hémorrhagie veineuse assez forte qui ne s'est arrêtée qu'après l'ouverture de la trachée.

LE CAUTÈRE EN BEC D'OISEAU.

Le *cautère en bec d'oiseau* est un fil de platine courbé en V plus ou moins aigu et monté sur un manche. Il peut servir à cautériser une fistule ou à perforer en divers sens quelque tumeur érectile.

Middeldorpf, en montant cet instrument sur un manche long et recourbé, s'en est servi pour perforer un rétrécissement de l'urèthre.

L'ANSE COUPANTE OU LA LIGATURE GALVANOCAUSTIQUE.

L'*anse coupante,* avons-nous dit, est l'instrument galvanocaustique par excellence, à condition d'être bien employée. Mais il s'agit de s'entendre sur la manière de s'en servir.

Quand on traverse une fistule ou une tumeur érectile avec un fil de platine et qu'on y applique le courant,

---

1. Communication à l'Académie de médecine, séance du 23 avril 1872, et *De la Trachéotomie par le galvanocautère,* par Ém. Bourdon, in *Archives générales de médecine.* Janvier 1873.

2. *Berliner klinische Wochenschrift,* 1872, n° 41, page 489. Voltolini, *Trachcotomie mittelst Galvanocaustik.*

on applique un *séton galvanocaustique* et non pas l'anse coupante. C'est ainsi que Marshall a guéri sa fistule salivaire, lors de sa première opération galvanocaustique. Nélaton a traité de même un angiome et j'ai vu une opération analogue de M. Sédillot; mais il est à remarquer que si le milieu du fil plonge dans un liquide, comme c'est le cas dans les tumeurs érectiles, il ne s'échauffe pas suffisamment et l'on ne cautérise que les points d'entrée et de sortie et non pas le centre de la tumeur.

D'un autre côté, lorsqu'on entoure une tumeur d'une anse de fil lâche et qu'on la divise en attirant cette anse à soi, à la façon dont on coupe un morceau de savon avec un fil de fer, on applique bien l'anse coupante, mais d'une façon vicieuse. Car, si le courant est un peu intense, le fil coupe comme un rasoir et ne cautérise pas.

L'anse coupante doit toujours étreindre le pédicule de la tumeur et le diviser en se rétrécissant et non pas en glissant en masse. Pour éviter toute équivoque, on fera donc mieux de l'appeler *ligature galvanocaustique.*

Cette ligature exige un porte-ligature et un serre-nœud.

Une première question à résoudre, c'est l'épaisseur du fil à employer. S'il est trop fin, il suffit d'une pile moins intense pour le faire rougir, mais il coupe trop vite et l'on risque des hémorrhagies, sans compter que souvent le fil fond et se déchire au milieu de l'opération. Je me sers habituellement d'un fil de 1 millimètre d'épaisseur, comme MM. Sédillot et Broca. Quand cependant il s'agit d'une tumeur très-difficile à attein-

dre, j'emploie un fil de 7 à 8 dixièmes de millimètre (chiffre de Middeldorpf), parce qu'il est plus flexible et par conséquent plus facile à appliquer[1].

Les extrémités du fil traversent deux canules parallèles en métal (A A, pl. III), très-rapprochées, mais isolées l'une de l'autre par une lamelle d'os non conductrice et terminées par un embout en ivoire (B). C'est contre cet embout que l'anse de platine (C) vient couper la tumeur qu'elle enlace. On peut d'ailleurs faire varier, selon les besoins, la longueur et la forme de ces canules conductrices qui constituent le porte-ligature; il suffit qu'elles soient en cuivre et d'une certaine épaisseur pour qu'elles ne s'échauffent pas. La chaleur ne se manifeste que dans la portion de fil qui déborde les canules.

Un autre point à considérer, c'est que l'anse soit régulièrement arrondie et ne forme pas de coude. Toute inflexion brusque augmente la résistance au passage du courant et y donne lieu par conséquent à une élévation de température plus considérable que dans le reste du fil. Si de plus ce coude s'écarte du pédicule de la tumeur, il s'échauffe d'autant plus et il y a là un très-grand risque de fusion. Je suis persuadé que c'est ainsi et non par l'intensité trop forte de la pile que se produisent les ruptures du fil si désagréables pour l'opérateur.

---

1. Pour que les fils soient très-flexibles, il faut qu'ils soient composés d'un métal très-pur. De plus, il est utile de les recuire, en les chauffant au rouge et en les trempant dans l'eau.

Pour appliquer le fil de platine autour du pédicule et rétrécir l'anse au fur et à mesure de la section, il faut un *serre-nœud*.

LE SERRE-NŒUD GALVANOCAUSTIQUE.

Middeldorpf avait adapté à son porte-ligature un petit treuil en os sur lequel les extrémités du fil s'enroulaient isolément. Ce mécanisme est peu commode; il ne permet pas d'étreindre le pédicule avec une force suffisante et imprime au fil une série de coudes, fort désavantageux pour une opération subséquente. *Grenet* et *de Séré* (voy. Thèse de Duplomb) ont modifié le serre-nœud de façon à obtenir une température constante de l'anse de platine, quelle que soit son étendue. A cet effet, ils ont dû compliquer beaucoup l'instrument, mais sans atteindre son but essentiel.

SERRE-NŒUD DE LEITER.

Le serre-nœud de *Leiter*, représenté tout monté dans la planche III, a une supériorité incontestable sur tous les instruments précédents, tant par sa simplicité que par sa force constrictive. Il se monte sur un manche en ébène (fig. 2, pl. II) commun à tous les instruments galvanocaustiques et se compose d'un chevalet L (pl. II, fig. 3) dont les deux moitiés sont isolées et qui marche sur une vis sans fin F, mise en mouvement par la roue D. Voici le mécanisme très-simple de cet instrument : après avoir accroché le serre-nœud aux boutons H H du manche et avoir fixé le porte-liga-

ture au moyen des vis J J (voy. pl. III), on pince les deux extrémités du fil de platine entre les mors du chevalet L. Une plaque d'ivoire G empêche les fils de toucher le métal et d'établir ainsi une communication intempestive. On comprend que chaque tour de la roue D attire le chevalet vers l'extrémité du manche et rétrécit ainsi très-graduellement l'anse sans déformer le fil.

Une dernière difficulté à résoudre est celle de diminuer l'intensité du courant à mesure que l'anse coupante se rétrécit par l'action du serre-nœud. On conçoit en effet qu'une pile assez intense pour chauffer au rouge 20 centimètres de fil, risque de fondre ce même fil quand il n'a plus que 3 à 4 centimètres de long. C'est le *modérateur* qui doit parer à cet inconvénient.

LE MODÉRATEUR.

Middeldorpf avait déjà cherché à remplir cette indication au moyen de son commutateur. Mais s'il diminue l'intensité du courant, c'est en en augmentant la tension; d'ailleurs le commutateur agit par saccades et ne permet pas d'affaiblir graduellement le courant en proportion du rétrécissement de l'anse coupante.

M. Broca a senti également l'importance du problème, sans parvenir à le résoudre d'une façon satisfaisante; après avoir essayé le serre-nœud gradué de Grenet, il l'a abandonné et recommande simplement de cesser l'insufflation d'air, qui active la marche de sa pile, ou de soulever le zinc plus ou moins avec la main, pour diminuer sa surface d'immersion.

Dans la pile de Leiter on peut déplacer l'un des réophores, de façon à éliminer successivement un ou plusieurs couples.

La disposition de notre pile permet déjà une graduation plus régulière et moins saccadée, puisque tous les couples sont suspendus à une planchette qui monte et descend sur une tige centrale à pas de vis très-allongé. Avec quelques tours de manivelle on peut retirer complétement les éléments hors du liquide acidulé ou les y plonger à n'importe quel degré.

MODÉRATEUR REDSLOB.

Je me préoccupai cependant de trouver un véritable modérateur permettant de régler d'une façon encore plus sûre et surtout plus prompte la force du courant. Après divers essais, M. Redslob me construisit l'instrument suivant (voy. pl. I, fig. 2), qui me paraît répondre à toutes les exigences : sur les deux côtés d'une planchette de sapin E sont disposés deux longs fils d'argentan faisant chacun 50 méandres. Ces deux fils ne communiquent que par l'entremise d'une paire de roues massives en cuivre F réunies par un axe de même métal, et cette espèce de chariot peut rouler librement d'un bout à l'autre de l'échelle constituée par les fils d'argentan.

Le système est intercalé dans l'un des réophores, et selon qu'on roule le chariot de l'une des extrémités de la planchette vers l'autre, on fait passer le courant par toute la longueur des deux fils ou seulement par une faible portion. Or l'argentan est de tous les métaux le

plus mauvais conducteur et les nombreux coudes des fils augmentent encore leur résistance au passage du courant. Celui-ci peut donc être affaibli ou augmenté très-rapidement et sans interruption, rien qu'en faisant rouler la paire de roues d'un côté ou de l'autre. En les soulevant, le courant cesse instantanément. La manœuvre de cet appareil est bien plus facile que sa description; pour la simplifier, les différents coudes du fil sont gradués de 100 à 1. Ces chiffres n'indiquent aucune valeur absolue, mais seulement la force relative du courant envoyé par la pile. Le chirurgien n'a donc qu'à commander la manœuvre en nommant un chiffre et l'aide peut aussitôt exécuter l'ordre en communiquant une légère impulsion aux roues.

Pour vérifier le fonctionnement de ce modérateur, on n'a qu'à faire l'expérience suivante : Préparez l'anse la plus longue que votre pile puisse chauffer et placez vos roues sur le numéro 100 du modérateur, elle deviendra aussitôt incandescente et menacera peut-être de fondre. Roulez alors les roues de 100 à 80, 60, 20, et l'anse passera du rouge vif au rouge cerise, au rouge sombre, pour se refroidir complétement à 0, alors que les roues ont quitté le fil; ajoutons que le courant, avant de passer dans le fil d'argentan, traverse un cadre métallique, qui entoure une aiguille d'inclinaison G, dont la déviation indique que la pile fonctionne.

Depuis que j'emploie cet instrument, il ne m'est plus jamais arrivé de rompre une anse de platine.

Mais si le modérateur permet de graduer le courant, il ne dit rien de son intensité absolue ni de la rapidité

plus ou moins considérable avec laquelle l'anse va diviser les tissus. Or c'est un point important à considérer, puisque nous avons vu que les instruments galvanocaustiques chauffés à blanc coupent les parties comme un rasoir et sans arrêter le sang, ce qui est cependant le but principal de la méthode.

Il n'y a aucun instrument qui puisse indiquer le degré de rapidité de la section; car cela ne dépend pas seulement de l'intensité du courant et du volume du pédicule, mais surtout de la nature des tissus à diviser. On est obligé de s'en rapporter à la fumée qui se dégage et à la résistance qu'on éprouve à serrer la vis du serre-nœud. Si l'on désire une section lente et par conséquent une escarre épaisse, il faut affaiblir le courant au moyen du modérateur aussitôt qu'il se dégage un léger nuage de fumée de la rainure dans laquelle le fil est engagé. Quand la fumée cesse et qu'on ne peut plus tourner la roue du serre-nœud, on commande quelques degrés de plus, mais en ayant soin de faire de nouveau diminuer le courant aussitôt que la fumée se redégage. De cette façon j'ai obtenu des escarres d'un centimètre d'épaisseur, qui m'ont paru même trop considérables dans certaines circonstances.

Un autre phénomène très-important à connaître dans le maniement du serre-nœud, c'est que le fil de platine ne commence à s'échauffer qu'à un centimètre au delà des canules du porte-ligature. Si vous considérez une anse libre traversée par le courant, vous verrez que l'incandescence cesse à un centimètre de l'orifice des canules. Il en résulte que, lorsqu'à force de rétrécir

l'anse, celle-ci ne forme plus qu'une saillie d'un centimètre, elle noircit, et vous aurez beau forcer le courant, que vous avez été obligé de diminuer graduellement jusque-là, vous ne parviendrez pas à couper les dernières fibres de la tumeur; toute la chaleur se communique au porte-ligature. Cette circonstance embarrasse quelquefois l'opérateur novice; mais il suffit d'allonger l'anse de quelques crans pour la voir rougir ou d'avoir interposé au préalable un corps étranger, comme nous l'indiquerons plus bas.

III.

EFFETS DE L'ANSE GALVANOCAUSTIQUE SUR LES TISSUS VIVANTS.

Le fil de platine rougi par le courant coupe par une légère pression tous les tissus, même des os spongieux. Middeldorpf a divisé de cette manière le rebord alvéolaire et une phalange d'un jeune enfant. Quant aux os compactes d'adulte, on peut les calciner au point de les rendre friables, comme le démontrent les expériences de M. Sédillot.

L'escarre produite revêt la plaie et les extrémités nerveuses d'une couche protectrice, non absorbante, qui empêche presque complétement la douleur et donne lieu à une réaction fébrile nulle ou très-minime. M. Sédillot a été le premier à insister sur ces avantages de la galvanocaustie. Il s'est appuyé sur plusieurs obser-

vations, dont trois amputations de jambe au tiers inférieur pratiquées avec le fil incandescent.

L'*épaisseur de l'escarre* dépend de la rapidité avec laquelle la section a été effectuée et par conséquent de la chaleur du fil et du degré de pression qu'on lui communique. Avec notre modérateur, en allant très-lentement, on peut obtenir des escarres d'un centimètre d'épaisseur; mais, en chauffant fortement le fil et en hâtant la constriction, elles ont à peine un millimètre et se réduisent à une mince pellicule. Ces escarres subissent un sort variable, selon la partie du corps qu'elles occupent et le traitement auquel on les soumet. Placées à la surface du corps et exposées à l'air, elles se dessèchent et se raccornissent jusqu'à ce que la suppuration les élimine. Par contre, celles qui siégent dans les cavités muqueuses, dans la bouche, le vagin, le rectum, etc., et qui y sont soumises à une chaleur humide continue, se dissocient en quelques jours et tombent en putrilage.

Après plusieurs opérations sur la langue et la matrice, où je m'étais évertué à avoir des escarres aussi épaisses que possible, il m'a fallu user des désinfectants sur une très-vaste échelle pour combattre la putridité. (Voir les Observations à la fin de cet ouvrage.)

C'est, du reste, un fait connu en chirurgie que le mélange de salive et de pus est tout particulièrement fétide. Dans ces régions, il ne faut donc pas exagérer inutilement l'épaisseur de l'escarre.

ESCARRES INTRA-PÉRITONÉALES.

Par contre, les escarres enfermées dans la cavité péritonéale, si elles ne sont pas trop considérables, paraissent susceptibles de se résorber sans suppuration. C'est Clay (de Manchester) qui a établi ce fait en divisant les adhérences des kystes ovariques au moyen d'un petit cautère en hachette chauffé au rouge brun sur une lampe à alcool. Les ovariotomies pratiquées d'après cette méthode ont donné des résultats tout aussi favorables que celles où les adhérences avaient été divisées d'une autre manière.

J'ai vu également M. Kœberlé se servir quelquefois du cautère de Clay, et quoiqu'il y ait renoncé depuis, ce n'est pas qu'il ait reconnu de grands inconvénients à ces petites escarres intra-péritonéales.

D'autres chirurgiens sont allés plus loin. Ainsi *Baker-Brown* a divisé le pédicule ovarique avec le cautère en hachette et l'a réduit dans la cavité abdominale. *Tyler-Smith* le lie, coupe court les fils à ligature et le réduit également. Leurs méthodes d'opérer, à ce qu'il paraît, ne donnent pas des résultats beaucoup plus défavorables que la méthode ordinaire, extra-péritonéale. *Spencer Wells,* qui a employé comparativement les deux méthodes, reconnaît cependant à la dernière une légère supériorité.

Krassowsky (de Saint-Pétersbourg) et son chef de clinique, *Masslowski,* ont expérimenté sur des chiens et ont reconnu l'innocuité des escarres intra-péritonéales chez ces animaux (*Petersburger medizinische*

Zeitschrift, 1866, fascicule 7). Il paraît même que *Krassowsky* a opéré plusieurs kystes ovariques, en coupant le pédicule avec l'anse galvanocaustique. Mais je n'ai pas pu remonter à la source pour vérifier ces assertions.

En 1868, *Spiegelberg* et *Waldeyer* (de Breslau, in *Archiv für pathologische Anatomie*, de Virchow, 1868, vol. XXIV, p. 69) ont répété les expériences des chirurgiens russes et sont arrivés aux mêmes conclusions. Ils ont divisé avec le cautère galvanocaustique en porcelaine les deux cornes de l'utérus, de façon à produire des escarres épaisses, et puis ont refermé la plaie abdominale. Les chiens ont tous survécu, sauf un qui avait arraché les sutures. En sacrifiant l'un d'eux au bout de 22 jours, ils ont constaté que l'escarre s'était complétement résorbée, à l'exception de quelques parcelles de charbon disséminées dans les adhérences. J'ai répété les mêmes expériences en coupant avec l'anse galvanocaustique tantôt la rate, tantôt la matrice ou le grand épiploon, ou encore l'un des reins, et je n'ai perdu aucun animal de péritonite. Le détail de ces expériences est rapporté dans le chapitre suivant.

De Bruns (*Galvanochirurgie, loc. cit.*) a essayé la section galvanocaustique d'un pédicule ovarique, mais a été arrêté par une hémorrhagie primitive. Dans une opération du même genre, j'ai éprouvé le même accident, mais avec certaines précautions indiquées plus bas (voy. Obs. 26), je crois qu'on arrivera à l'éviter et que la méthode galvanocaustique pourra s'appliquer avec avantage dans les ovariotomies.

De tous ces faits on est autorisé à conclure que, même chez l'homme, une escarre galvanocaustique d'une épaisseur moyenne peut se réduire impunément dans la cavité abdominale et qu'il n'en résultera pas nécessairement une inflammation suppurative. C'est ce que j'ai eu l'occasion de vérifier sur le vivant dans une opération d'épiplocèle, où l'expérience se fit en quelque sorte malgré moi. (Voy. Obs. 20.)

Une large portion d'épiploon, divisée avec le cautère électrique, se réduisit spontanément dans le péritoine. Il n'en résulta ni inflammation, ni suppuration. Le ventre resta plat et indolore; seulement, au bout de quelques jours, on sentit au niveau de l'épiploon rétracté une légère induration occasionnée, sans doute, par des fausses membranes englobant l'escarre. Au bout d'un mois, toute induration avait disparu sans laisser de traces soit physiques, soit fonctionnelles.

ESCARRES SOUS-CUTANÉES.

Cette expérience m'engagea à employer également la galvanocaustie pour diviser le cordon testiculaire dans l'opération de la castration. On sait qu'une tumeur un peu volumineuse du testicule attire fortement le cordon hors de l'anneau inguinal externe, et qu'après sa division, le moignon se rétracte alors très-haut dans le canal inguinal jusque dans le voisinage du péritoine. Dans ces conditions une ligature occasionnant une forte suppuration peut donner lieu à une péritonite. Comptant sur l'innocuité des escarres galvanocaustiques sous-cutanées, j'ai donc employé le fil de platine rougi pour

couper le cordon. Dans cinq extirpations de testicules (voir Obs. 21-25), pratiquées de cette façon, je n'ai jamais eu d'hémorrhagie ni primitive, ni consécutive, et la suppuration provenant de l'escarre a toujours été très-faible; dans plusieurs cas elle m'a même paru nulle.

Il n'en a pas été de même pour une escarre située dans le fond de l'utérus et provenant de l'extirpation d'un polype fibreux très-volumineux descendu dans le vagin (voy. Obs. 16). Là, au contraire, il s'est produit une suppuration abondante et fétide, qui a entretenu une fièvre très-vive pendant près de 15 jours. Mais il faut remarquer qu'une plaie située dans un utérus dilaté est loin d'être sous-cutanée, l'air y pénètre assez pour donner lieu à la décomposition putride des liquides qui y séjournent; d'ailleurs, de peur d'hémorrhagie, j'avais rendu l'escarre aussi épaisse que possible.

En résumé, les escarres galvanocaustiques exposées à l'air libre se dessèchent et se raccornissent, celles situées dans les cavités muqueuses se putréfient très-vite et peuvent donner lieu à des accidents septicohémiques, si l'on n'y prend garde; les escarres complétement sous-cutanées, au contraire, paraissent susceptibles de se résorber sans suppuration.

Nous allons voir maintenant jusqu'à quel point il est nécessaire de les rendre épaisses pour assurer l'hémostasie.

IV.

HÉMOSTASIE GALVANOCAUSTIQUE.

Le fer est déjà un hémostatique assez médiocre, il n'est donc pas étonnant que les cautères galvanocaustiques, en raison de leur faible masse, présentent des qualités hémostatiques bien moindres, s'ils sont appliqués dans des conditions analogues. J'ai déjà relevé cette particularité plus haut, à propos du couteau galvanocaustique. En effet, après ma première amputation de verge faite sans aucune hémorrhagie avec le fil de platine, il me restait à extirper des ganglions de l'aine dégénérés. Je voulus expérimenter la valeur du couteau galvanocaustique et je me servis de cet instrument pour faire l'incision des parties molles qui recouvraient les glandes. Eh bien, l'artère tégumenteuse abdominale donna du sang comme si elle avait été divisée par le bistouri et nécessita une ligature.

J'ai vu depuis le même phénomène sur des artères plus petites encore.

Jusqu'à présent, tous les auteurs attribuent ces accidents à la trop grande chaleur du cautère qui, par suite, coupe trop vite les tissus, et ils recommandent en conséquence de n'agir qu'avec des instruments chauffés au rouge brun. La précaution est utile sans doute, mais elle ne met pas toujours à l'abri des hémorrhagies, pas même des hémorrhagies veineuses. Nous allons voir tout à l'heure que la vraie solution du pro-

blème réside ailleurs et que le degré de chaleur du cautère n'y joue qu'un rôle accessoire.

Avant tout il s'agit d'établir une distinction entre une artère complétement divisée à la surface d'une plaie et une artère dans sa continuité. Les cautères, quels qu'ils soient, agissent d'une façon très-différente dans ces deux cas et les auteurs ont complétement négligé cette distinction. Presque toutes leurs expériences portent sur des vaisseaux béants à la surface d'une plaie.

HÉMOSTASIE PAR LES CAUTÈRES SUR DES ARTÈRES COMPLÉTEMENT DIVISÉES.

Dans ces conditions l'artère se rétracte et se contracte d'abord spontanément jusqu'à un certain point. L'approche d'un corps incandescent excite encore ses propriétés contractiles et puis le raccornissement des tissus produit par la combustion ainsi que le recoquillement des tuniques internes achèvent l'occlusion du vaisseau. Les expériences de *Bouchacourt* (cautérisation hémostatique, Thèse de Paris, 1836) montrent que la température la plus favorable à ce résultat est celle du rouge brun.

Broca (*Traité des tumeurs, loc. cit.*, p. 547) a constaté que les galvanocautères portés au rouge sombre produisent des effets identiques.

Mais les conditions sont loin d'être les mêmes quand on attaque une artère dans sa continuité avec les cautères. Si le cautère est chauffé à blanc, il s'entoure, comme le dit de Séré, d'une couche de liquide à l'état sphéroïdal, et divise les tissus comme un rasoir sans

presque les cautériser. Cela est vrai pour le fer chauffé à la braise comme pour le platine porté à l'incandescence par le courant galvanique; il est facile de s'en assurer et l'on en trouve de nombreux exemples dans les auteurs.

Par contre, si le cautère n'est chauffé qu'au rouge brun et qu'on le fasse pénétrer lentement, sa chaleur rayonnant dans les tissus coagule le sang dans les vaisseaux avant de les diviser. On arrive ainsi à couper des artères de deux millimètres de diamètre sans hémorrhagie. Mais pour des vaisseaux plus volumineux le procédé est peu sûr; car alors la chaleur rayonnante ne suffit plus pour coaguler préalablement le sang.

MÉCANISME DE L'HÉMOSTASIE POUR LES ARTÈRES ATTAQUÉES DANS LEUR CONTINUITÉ PAR LE CAUTÈRE.

La vraie solution du problème consiste à aplatir l'artère par un mode de compression quelconque à l'endroit où elle doit être divisée par le cautère. L'escarre produite au moment de la section agglutine les parois artérielles et constitue l'agent principal de l'hémostasie, agent très-efficace même pour des artères volumineuses.

Ce n'est pas une conception *à priori* que j'exprime là, mais le résultat de mon expérience clinique, tant avec le cautère actuel qu'avec le fil galvanocaustique.

J'avais vu M. le professeur Rigaud, l'un de mes maîtres, couper les hémorrhoïdes avec le cautère actuel et j'avais moi-même suivi cette pratique. Presque chaque fois, il y eut une hémorrhagie veineuse plus ou moins considérable, quoique la section eût été faite avec un fer mousse chauffé au rouge.

Je m'avisai alors de comprimer le pédicule des tumeurs hémorrhoïdaires soit avec un fil, soit avec une simple pince, et de les diviser au-devant du point comprimé, depuis ce moment j'ai toujours opéré à sec.

Il en est de même pour la cautérisation galvanocaustique, et si, de l'aveu de tous les opérateurs, l'anse de platine chauffée seulement au rouge brun donne moins de risque d'hémorrhagie, ce n'est pas tant parce qu'elle coupe plus lentement que parce qu'elle nécessite une constriction plus énergique pour diviser les tissus. Cette constriction comprime les vaisseaux avant que le courant ne les entame. C'est ce que j'avais déjà consigné dans la thèse de M. *Collin* en 1868 (*loc. cit.*, p. 26) et depuis ce moment j'ai presque toujours terminé mes opérations galvanocaustiques sans hémorrhagie, grâce à la précaution de serrer fortement le pédicule, avant d'y faire agir le courant. (Voy. les Observations.)

D'après cette explication, on devrait donc obtenir le même résultat hémostatique avec une anse portée au rouge vif, à condition de serrer préalablement le pédicule au point d'y interrompre toute circulation. C'est ce dont je me suis assuré tout récemment dans une amputation de verge faite au niveau du scrotum. La division de l'organe fut obtenue avec le courant maximum en moins d'une minute, sans la moindre hémorrhagie artérielle.

Le centre seul des corps caverneux n'avait pas été cautérisé, mais divisé par écrasement et fut le siége d'un très-léger suintement, facile à arrêter par quelques attouchements avec le couteau galvanocaustique. Évi-

demment ce point central n'avait pu être suffisamment comprimé; il aurait fallu interrompre momentanément le courant, pour se donner le temps de resserrer le serre-nœud.

EXPÉRIENCES SUR DES ANIMAUX VIVANTS.

Pour vérifier cette loi j'ai fait un certain nombre d'expériences sur des chiens de forte taille, auxquels j'ai coupé soit les vaisseaux cruraux, soit la carotide, soit les vaisseaux spléniques avec l'anse de platine. Toutes les fois que je me suis mis dans les conditions indiquées, j'ai opéré ces sections sans une goutte de sang. Pour faire la contre-épreuve, j'ai coupé plusieurs fois ces mêmes vaisseaux quelques centimètres plus haut sans serrer l'anse de platine, et aussitôt un jet artériel m'indiquait que la précaution était indispensable.

Voici du reste un résumé de ces expériences, que j'ai faites à l'hôpital en présence des élèves. Les chiens recevaient au préalable une injection sous-cutanée de morphine pour faciliter l'action du chloroforme.

SECTION DE L'ARTÈRE CRURALE ET DE LA CAROTIDE.

1re Expérience sur un chien mâle haut de 50 centimètres, le 9 octobre 1872.

Après avoir anesthésié l'animal et mis à découvert l'artère crurale au milieu de la cuisse, on passe sous le vaisseau et les muscles ambiants un trocart courbe, qui sert à placer l'anse de platine. Celle-ci est chauffée, sans

avoir été serrée et elle divise rapidement les tissus par traction. Un jet de sang artériel inonde aussitôt la plaie.

On lie l'artère et l'on replace aussitôt une nouvelle anse tout près de l'arcade crurale. Cette fois-ci on la serre fortement avant de faire passer le courant, et la section s'opère par constriction dans l'espace de trois minutes sans aucune hémorrhagie.

On met alors à nu la carotide et l'on comprend dans l'anse de platine tout le paquet vasculaire et nerveux, ainsi qu'une portion du sterno-mastoïdien. La section s'opère en trois minutes sans une goutte de sang, grâce à la forte constriction.

En dernier lieu j'opère la même section à quelques centimètres plus près du cœur, sans serrer l'anse; une hémorrhagie formidable se déclare, qui fait périr l'animal.

On procède immédiatement à l'examen des sections artérielles opérées sans hémorrhagie. L'épaisseur des escarres couvrant les plaies est évaluée à un tiers de millimètre. A la crurale, aussi bien qu'à la carotide, les extrémités artérielles sont remplies par un caillot rouge, mou, s'étendant à un centimètre à peu près. En introduisant un stylet dans l'artère et en le poussant vers l'extrémité divisée, le stylet soulève le cul-de-sac vasculaire sans le perforer. Il faut une force relativement considérable pour séparer les parois artérielles agglutinées par l'escarre.

EXTIRPATION DU GRAND ÉPIPLOON.

2e *Expérience* sur un petit chien gris le 10 janvier 1873.

Après anesthésie, on divise la ligne blanche dans l'étendue de quelques centimètres et l'on attire le grand épiploon au dehors. Comme il offre une masse trop peu considérable pour être serrée convenablement dans le serre-nœud, on y applique une ligature de soie à deux centimètres du côlon transverse, puis le fil de platine est placé au niveau de la ligature. Il coupe le pédicule ainsi que le fil de soie en quelques secondes sans écoulement de sang. Les restes d'épiploon sont alors réduits dans l'abdomen, qui est clos par quelques sutures métalliques.

L'animal se remet parfaitement de cette opération et mange les jours suivants comme à l'ordinaire.

SECTION DE LA CAROTIDE.

3e *Expérience,* le 28 janvier 1873 sur le même chien gris.

L'artère carotide droite et quelques fibres du sterno-mastoïdien sont comprises dans une ligature de soie, sur laquelle on applique l'anse de platine fortement serrée. En y faisant passer le courant, la division s'opère en quelques secondes sans hémorrhagie; puis l'animal est sacrifié.

La plaie abdominale faite le 10 janvier est cicatrisée avec un léger écartement de la ligne blanche. Les restes de l'épiploon sont soudés par des adhérences très-minces

à la cicatrice abdominale. Aucune trace d'escarre ni de péritonite.

En examinant la carotide coupée il y a quelques instants, on trouve un caillot rouge dans le bout central. Un stylet poussé dans l'artère vers le point de section rencontre une grande résistance. On peut soulever le bout artériel et l'allonger au double sans que le stylet décolle les lèvres du vaisseau soudées par l'escarre. En le fendant avec les ciseaux on voit que les tuniques artérielles sont légèrement froncées au niveau de la section, probablement par l'effet de la ligature de soie.

EXTIRPATION DE LA RATE ET DU GRAND ÉPIPLOON.

4e *Expérience,* le 15 janvier 1873, sur un fort chien brun pesant 14 kilogrammes.

On incise la ligne blanche dans l'étendue de 7 centimètres et l'on attire au dehors la rate et le grand épiploon, qui sont serrés dans l'anse galvanocaustique. Mais au moment où le courant passe, il se déclare une hémorrhagie provoquée par la constriction incomplète du fil. On applique alors une ligature de soie un peu plus haut et l'anse galvanocaustique est replacée à ce niveau. Cette fois-ci elle divise le pédicule y compris la ligature sans perte de sang. La rate et l'épiploon enlevés pèsent 120 grammes. La rate mesure 20 centimètres de long sur 4 centimètres de large et reçoit des vaisseaux volumineux. L'escarre est réduite dans l'abdomen, qui est refermé par quelques sutures métalliques et entouré d'une large bande de sparadrap, pour empêcher l'animal d'arracher les sutures.

Aucun accident péritonéal, le chien mange comme d'ordinaire.

SECTION DE LA CAROTIDE.

5e *Expérience*, le 7 février 1873, sur le même chien que précédemment.

Il se porte très-bien et mange avec voracité. La plaie abdominale est complétement cicatrisée.

On lui met à nu la carotide gauche vers le milieu du cou en l'isolant du nerf pneumogastrique. Puis on la comprend dans l'anse galvanocaustique avec une portion du muscle sterno-mastoïdien pour que la constriction soit plus complète. Section en moins d'une minute sans hémorrhagie.

L'animal est remis en liberté, pour qu'on puisse s'assurer que l'occlusion artérielle résiste à la chute de l'escarre.

On le sacrifie le 15 février. A l'autopsie, on constate que la plaie abdominale a guéri avec une légère éventration, au fond de laquelle adhèrent les restes du grand épiploon. L'épiploon gastro-splénique flotte librement dans le ventre, sans adhérences et sans épaississement, mais il est fortement pigmenté, d'une couleur ardoisée. L'estomac, le long de sa grande courbure, présente une vascularisation capillaire plus forte qu'à l'état normal. Aucune trace de péritonite généralisée.

Le bout cardiaque de la carotide divisée est rempli par un thrombus compacte, déjà en voie de décoloration, et qui adhère aux parois dans l'espace de 3 à 4 millimètres; plus loin il se continue par un caillot rougeâtre

filiforme qui se prolonge à plusieurs centimètres plus bas. Les tuniques artérielles au point de section sont contractées, épaissies et couvertes de granulations.

Le bout périphérique de l'artère n'a que la moitié du diamètre du bout central, mais présente du reste les mêmes conditions, sauf que le thrombus y est moins consistant.

EXTIRPATION DE L'UTÉRUS.

6e Expérience, le 7 février 1873, sur un grand chien de chasse femelle, pesant 19 kilogrammes et haut de 65 centimètres.

Après l'ouverture de l'abdomen, je divise avec l'anse galvanocaustique, d'abord le corps de l'utérus, puis les deux ovidentes, et j'enlève ces parties. Suture de l'abdomen. Guérison rapide.

EXTIRPATION DU REIN.

7e *Expérience,* le 14 février, sur la même bête.

Une incision est pratiquée le long du bord externe de la masse sacro-lombaire à partir de la 12e côte droite. Après avoir divisé le muscle carré des lombes, on déchire la capsule adipo-fibreuse du rein et l'on attire cet organe au dehors sans lésion du péritoine. Un fil de soie est placé sur l'uretère et les vaisseaux; puis on applique sur ce même point l'anse galvanocaustique dans laquelle on fait passer le courant maximum. La section s'opère presque instantanément, mais avec une forte hémorrhagie artérielle. On s'empresse d'attirer le pédicule au dehors de la plaie et l'on applique une seconde

ligature, qui se trouve à 1 centimètre de la veine cave et à 2 centimètres de l'aorte. L'anse galvanocaustique est replacée exactement sur le fil de soie et comprend de plus une baguette de bois, qui doit augmenter le volume total du pédicule. Cette fois-ci le courant est augmenté graduellement de 0 à 30 degrés, où il produit un léger dégagement de fumée. Deux minutes à peu près sont nécessaires pour achever la section, qui s'opère sans une goutte de sang, quoique le fil de soie ait été coupé et ses débris amenés au dehors. L'opération est complétée par la suture de la plaie et l'application d'une ceinture de sparadrap.

L'animal se remet parfaitement et mange dès le lendemain comme à l'ordinaire. On le conserve pendant deux mois.

CONCLUSIONS.

Il résulte de ces expériences, confirmées sur une large échelle par l'expérience clinique, que l'anse galvanocaustique est susceptible de diviser sans hémorrhagie des artères même volumineuses, à condition qu'elles soient aplaties préalablement par une ligature quelconque et qu'on ne se serve pas de courants trop intenses.

Le plus souvent l'anse de platine enchâssée dans un serre-nœud convenable peut suffire à la constriction. Les conditions les plus favorables à la section hémostatique se présentent quand le pédicule a 1 à 2 centimètres de diamètre et qu'il est composé de tissus fermes.

Si le pédicule a moins d'un centimètre de diamètre et surtout s'il est composé presque exclusivement de vaisseaux entourés seulement d'un tissu cellulaire fin, comme c'est, par exemple, le cas pour l'épiploon, il faut avoir recours à quelque artifice pour obtenir une constriction exacte. Il suffit, en effet, de regarder l'extrémité du serre-nœud pour se convaincre qu'un pédicule de cette nature ne saurait y être comprimé exactement; d'ailleurs, nous savons que l'anse de platine arrivée à 1 centimètre de l'embout ne se chauffe plus guère, mais que ce sont alors les conducteurs qui absorbent la chaleur.

Pour obvier à ces inconvénients, on appliquera une ligature de soie sur le pédicule mince, de façon à y interrompre toute circulation; puis on fera agir l'anse de platine au niveau même du fil de soie sans trop se préoccuper si elle comprime exactement les tissus. La section s'achève alors sans hémorrhagie, même si l'on divise la ligature organique, ainsi que le prouvent nos expériences.

Un autre artifice très-simple et très-efficace, que j'ai appliqué avec succès dans le cas de pédicule mince, consiste à comprendre dans l'anse de platine une languette de chair ou une baguette de bois. Ces additions donnent à l'anse les dimensions favorables à la section hémostatique.

Si, au contraire, le pédicule à diviser est très-volumineux, il est prudent d'interrompre le courant vers la moitié de la section, pour se donner le temps de bien étreindre le centre. Dans le cas où il renfermerait des

artères très-fortes, comme l'artère fémorale par exemple, je le comprimerais avec un serre-nœud ordinaire et un fil de fer. Je suis persuadé qu'on pourrait alors placer l'anse galvanocaustique à quelques millimètres au devant du fil métallique et enlever ce dernier après la section sans risque d'hémorrhagie. Si, dans une ovariotomie récente, je n'ai pas réussi par ces moyens à pratiquer une section hémostatique du pédicule, cela tient à d'autres causes que j'énumère à la fin de l'observation (voy. Obs. 26). J'y indique d'ailleurs les moyens de les combattre à l'avenir.

Quant au degré d'incandescence qu'il convient de communiquer au fil pour opérer une section hémostatique, on ne peut absolument pas le caractériser.

En effet, quand un fil de platine, placé librement à l'air, est traversé par un courant, il est facile de distinguer s'il est chauffé à blanc, au rouge vif ou seulement au rouge cerise. Par contre, une anse qui étreint exactement un pédicule *ne rougira jamais à aucun degré,* quelle que soit la force du courant qui la traverse, par la simple raison que tout le calorique qui s'y produit s'écoule immédiatement dans les tissus. Il est facile de s'en assurer *de visu,* quand la rainure dans laquelle est implanté le fil, n'est pas trop profonde pour le soustraire à la vue. Il en résulte qu'une anse parfaitement sombre, sans aucune nuance de rouge, peut encore couper trop vite; elle est en quelque sorte virtuellement au rouge, mais la couleur ne paraît pas, parce que le calorique se communique instantanément au pédicule.

On ne doit donc pas juger de la chaleur de l'anse par sa couleur (celle-ci ne prouve rien), mais seulement par la quantité de fumée qui se dégage et par la rapidité de la section. Toutes les fois qu'une portion du fil rougit, c'est un signe qu'il n'est pas en contact intime avec les tissus, et il faut se hâter de rétablir ce contact en augmentant la constriction. De cette façon l'anse ne s'entourera jamais d'une couche de liquide à l'état sphéroïdal, et cela constitue l'une de ses supériorités sur le couteau galvanocaustique.

V.

INDICATIONS A L'EMPLOI DE LA GALVANOCAUSTIE ET CHIRURGIE OPÉRATOIRE.

INDICATIONS.

Si la galvanocaustie ne nécessitait pas des appareils compliqués et coûteux, elle serait certainement beaucoup plus répandue, en raison des avantages évidents qu'elle présente sur les autres méthodes de diérèse.

En effet, pour peu qu'elle soit bien maniée, elle ne fait pas perdre une goutte de sang, elle laisse des surfaces sèches, insensibles à l'action de l'air et des corps étrangers et qui n'absorbent pas les liquides toxiques, comme M. Sédillot l'a si bien démontré. De là, absence de réaction générale et locale à la suite des opérations galvanocaustiques. De plus, cette méthode se prête tout particulièrement aux ablations des tumeurs situées dans les cavités profondes.

Sans doute, quand il s'agit de procéder à une dissection délicate ou de rechercher les limites mal définies d'un néoplasme, le bistouri ne perd pas ses droits; mais toutes les fois qu'une tumeur peut être pédiculisée par l'un ou l'autre des procédés que nous connaissons, la galvanocaustie est praticable.

L'anse de platine, qui est l'instrument galvanocaustique par excellence, constitue une ligature caustique, divisant instantanément les tissus. Par là elle participe de tous les avantages de la ligature et des caustiques, sans en avoir les inconvénients. Elle agit rapidement et dans les régions les plus profondes, ne crée pas un foyer de putréfaction dangereux comme la ligature ordinaire et ne cause pas les douleurs des caustiques.

La seule méthode qui s'en rapproche, c'est l'écrasement linéaire.

Mais, si cette dernière a l'avantage de n'exiger qu'une instrumentation assez simple, quelle n'est pas son infériorité sous le rapport de la rapidité et de la sécurité de l'opération! Pour amputer la langue, Chassaignac est obligé de mettre une heure à une heure et demie, afin d'être à l'abri de l'hémorrhagie; la galvanocaustie atteint le même résultat en quelques minutes. D'ailleurs, on sait que l'écraseur ne parvient pas toujours à diviser le derme ou le col utérin; l'anse de platine rougie coupe avec la plus grande facilité toutes les parties molles et même des os spongieux.

On a quelquefois revendiqué, pour la galvanocaustie comme pour le cautère ordinaire, la propriété de mettre les opérés à l'abri de l'érysipèle et de la pyohémie.

Cette prétention ne peut être soutenue d'une façon absolue ni pour l'une, ni pour l'autre de ces méthodes. Il n'en est pas moins vrai que les plaies cautérisées sont beaucoup moins sujettes à ces complications que celles faites par instrument tranchant, et dans des cas où l'on est obligé d'opérer dans un milieu infectieux cette propriété peut devenir une indication à la galvanocaustie.

Les opérations qui réclament l'emploi de la galvanocaustie avec plus ou moins d'urgence, peuvent se diviser en six catégories.

1° *Opérations sur le tissu érectile normal ou pathologique:* amputations de la verge, du clitoris, des grandes lèvres, extirpation de tumeurs érectiles.

Pour l'amputation de la verge la méthode galvanocaustique est d'autant plus utile que l'opération est pratiquée plus près de la racine de l'organe. Car dans ces cas il est impossible d'établir une compression préventive et le malade est exposé à perdre beaucoup de sang avant qu'on n'ait eu le temps de lier toutes les artères.

Mais même au niveau du gland la galvanocaustie est préférable : puisque l'escarre qu'elle produit met le tissu érectile à l'abri du contact de l'urine et du pus et prévient ainsi dans de certaines limites l'infection purulente.

L'amputation galvanocaustique de la verge constitue d'ailleurs une opération des plus simples, qui s'achève sans une goutte de sang en une ou deux minutes et ne nécessite aucun pansement consécutif, si ce n'est l'in-

troduction d'une sonde dans l'urèthre pendant les premières heures.

Zielewicz, qui a publié la dernière statistique sur ce sujet, en a réuni 50 cas, avec 8 morts par infection purulente (*Ueber die Amputation des Penis, etc.*, in *Archiv für klinische Chirurgie* von Langenbeck, vol. XII, 1870, p. 580), auxquels il faut ajouter 3 cas de *Fischer* (*ibid.*), avec une mort, et mes 4 cas, tous suivis de guérison. Total, 57 cas, avec 9 morts.

Des considérations analogues s'appliquent à l'amputation du clitoris et des grandes lèvres, car en enlevant ces dernières on touche presque nécessairement à la masse érectile si considérable du bulbe du vagin.

Quant aux tumeurs érectiles, ou angiomes, ils ont été opérés un grand nombre de fois par la galvanocaustie. *Maas* (*Galvanocaustische Behandlung von Angiomen* in *Archiv für klinische Chirurgie* von Langenbeck, vol. XII, 1870, p. 518) en a réuni 130 cas, la plupart de la clinique de Breslau.

Mais sur ce nombre il n'y en a que 39 qui aient été traités par l'anse de platine, généralement avec un succès complet; tandis que les autres, cautérisés avec le séton incandescent ou le cautère en bec d'oiseau, ont donné une assez forte proportion de récidive ou de résultats incomplets.

J'ai montré ailleurs (voy. Art. Érectile du *Dictionnaire de médecine et de chirurgie pratique*) que les angiomes en voie de développement ne sont pas guéris d'une façon définitive par la méthode des cautérisations partielles; aussi je les rejette entièrement dans ces cas.

Il faut détruire la production morbide d'une façon plus radicale. La ligature galvanocaustique doit mériter la préférence toutes les fois que la peau qui recouvre la tumeur est altérée et ne peut être conservée, ou si l'angiome occupe une partie du corps recouverte par les vêtements; par contre s'il est sous-cutané et siége au visage, ou s'il occupe un organe qu'il importe de ménager, comme les paupières, l'aile du nez, un doigt, etc., il faut recourir à l'extirpation par le bistouri.

2° *Opérations sur des organes vasculaires, situés profondément, où l'hémostasie par les procédés ordinaires serait difficile:* amputation totale ou partielle de la langue, du col de la matrice; extirpation de polypes naso-pharyngiens, de polypes utérins, de tumeurs du rectum ou du vagin, du corps thyroïde, etc., ablation de polypes du larynx.

Toutes les opérations mentionnées ici ont été pratiquées souvent avec les instruments tranchants; mais au prix d'une hémorrhagie toujours préjudiciable et quelquefois immédiatement mortelle. L'écrasement linéaire permet d'ordinaire d'éviter cet accident, mais en procédant avec une grande lenteur qui exclut souvent l'anesthésie. Elle n'est guère applicable ni aux polypes naso-pharyngiens ni à ceux du larynx. La ligature galvanocaustique, au contraire, termine l'opération en quelques minutes avec une grande sécurité et le fil de platine s'applique plus facilement à toutes les profondeurs que la chaîne de l'écraseur.

Pour les amputations de la langue et les polypes pharyngiens, l'emploi du fil galvanocaustique dispense de

toutes ces opérations préliminaires sur le squelette de la face, qui sont toujours graves et n'ont que le seul but de rendre la tumeur accessible au bistouri.

Les résections du maxillaire supérieur en particulier devront être réservées uniquement pour les tumeurs malignes du pharynx. Pour les autres la ligature galvanocaustique suffit, puisqu'elle est sans danger et qu'on peut y revenir en cas de récidive, d'autant plus qu'on sait actuellement que les polypes fibreux cessent généralement de se reproduire vers l'âge de 20 ou de 25 ans.

Pour les extirpations de tumeurs du rectum ou du vagin, les amputations du col de la matrice, l'emploi de la ligature galvanocaustique simplifie considérablement l'opération.

Quant aux polypes du larynx, je ferai une réserve. A première vue la méthode galvanocaustique paraît très-indiquée pour ces productions et en effet *Middeldorpf, Bruns, Voltolini* et d'autres l'ont appliquée avec succès. Mais si l'on considère d'une part que l'ablation de ces polypes est rarement accompagnée d'une hémorrhagie notable et d'autre part que le poids des réophores gêne considérablement l'opérateur dans une opération déjà très-délicate par elle-même, on réservera l'anse galvanocaustique pour les tumeurs très-volumineuses de l'espace susglottique. *Leiter*, le fabricant de Vienne, a d'ailleurs fourni un serre-nœud galvanocaustique pour le larynx, d'une construction fort ingénieuse.

3° *Ablation de tumeurs superficielles très-volumineuses et pédiculées.* — Certains lipomes ou fibromes,

BOSTON MEDICAL
JUL 7 - 1924
LIBRARY

en particulier les tumeurs connues sous le nom de molluscum, de dermoïde, ainsi que les tumeurs éléphantiasiques, présentent souvent un volume considérable et un pédicule plus ou moins accentué, mais très-riche en vaisseaux. Leur ablation par la galvanocaustie offre de grands avantages sans être indispensable.

Ces énormes éléphantiasis du scrotum qu'on observe dans les pays chauds et dont l'amputation a souvent donné lieu à des hémorrhagies mortelles, seraient très-accessibles à la méthode galvanocaustique. Par contre, les lipomes même volumineux renferment généralement très-peu de vaisseaux, et je ne vois pas de raisons sérieuses pour suivre l'exemple d'Amussat, qui divisa en quatre une tumeur de ce genre avec l'anse de platine et enleva ensuite isolément les quatre segments.

4° *Opérations sur des sujets cachectiques*, chez lesquels il s'agit en même temps d'éviter toute perte de sang, de modifier la surface de section et de prévenir la douleur consécutive.

On préfère souvent dans ces cas le caustique au bistouri, ou bien l'on applique, à l'exemple de Bonnet, le fer rouge sur les surfaces vives constituées par l'instrument tranchant. Mais si l'on dispose d'un appareil galvanocaustique, on peut du même coup diviser et cautériser les tissus. Comme exemple, je citerai les fistules à l'anus chez des phthisiques, certaines fistules urinaires du scrotum.

M. *Sédillot* a même employé avec succès l'anse galvanocaustique pour pratiquer l'amputation de la jambe au tiers inférieur chez des vieillards très-affaiblis at-

teints de carie du tarse. La gangrène dite spontanée des membres me paraît également une indication à la galvanocaustie. L'amputation pratiquée avec le fil incandescent au point de jonction du mort et du vif présenterait certainement plus de chances de guérison que toute autre méthode.

Un chirurgien anglais a pratiqué récemment une taille périnéale avec le couteau galvanocaustique. D'après le jugement que j'ai porté plus haut sur cet instrument, je ne saurais approuver cet emploi; car si l'on veut couper des tissus aussi épais que ceux que l'on divise dans la taille, il faut chauffer le couteau au rouge vif; alors il ne cautérise guère et il n'y a plus aucune raison de compliquer sans profit cette opération.

5° *Ablation de tumeurs insérées dans des cavités closes,* principalement dans la cavité abdominale.

Cette indication résulte des expériences citées dans l'un des chapitres précédents sur l'innocuité des escarres galvanocaustiques incluses dans le péritoine et pourra devenir la source d'un progrès important.

Déjà il est prouvé, d'après l'une de mes observations (Obs. 20), que, même chez l'homme, on peut diviser l'épiploon par la galvanocaustie et le réduire impunément dans le péritoine. On pourra donc attaquer ainsi à l'avenir ces épiplocèles irréductibles qui sont une source permanente de dangers et n'en constituaient pas moins jusqu'à présent un *noli me tangere* pour le chirurgien. En réduisant l'escarre de l'épiploon et en réunissant par première intention la plaie abdominale, on arrivera non-seulement à une guérison plus sûre et plus

rapide, puisqu'elle se fera sans suppuration, mais encore à une guérison plus complète, puisque l'épiploon ne restera pas adhérent à la plaie inguinale en formant une bride à travers l'abdomen, cause trop fréquente d'étranglements ultérieurs.

Plus tard on sera conduit sans doute à diviser de la même façon le pédicule des tumeurs ovariques, spléniques, utérines ou rénales, et l'on rendra ainsi ces extirpations moins dangereuses.

Dans le même ordre d'idées, j'ai appliqué la galvanocaustie à la division du cordon spermatique dans la castration. J'ai opéré cinq malades de cette manière et toujours avec succès. Plusieurs fois le cordon, divisé très-haut, s'est rétracté jusqu'à l'origine du canal inguinal et il n'en est résulté aucun accident; bien plus, l'escarre n'a donné lieu qu'à une suppuration insignifiante, sinon nulle. C'est un premier avantage de la méthode, qui préserve en outre des accidents résultant de la constriction incomplète des nerfs spermatiques. Il serait facile de pratiquer toute la castration au moyen de la galvanocaustie seule, en divisant le scrotum avec le couteau incandescent et en énucléant la tumeur avec le doigt. Cependant le bistouri me paraît en général préférable pour cette première partie de l'opération, puisqu'il permet de réunir une grande partie de la plaie scrotale par première intention.

6° *Cautérisation de trajets fistuleux.* — Cette indication compte parmi les moins importantes de la galvanocaustie thermique, puisque le plus souvent il suffit de supprimer la cause du trajet fistuleux (extraction de

séquestre, de corps étrangers, etc.) pour voir guérir spontanément le trajet fistuleux. Dans d'autres cas, l'injection d'un caustique liquide présente autant de garantie de guérison et plus de facilité d'application. Rappelons seulement que c'est la cautérisation d'une fistule salivaire qui a été, entre les mains de Marshall, la première application chirurgicale de la galvanocaustie et que, dans des conditions semblables, on pourrait l'imiter. Mais il faut savoir que le séton galvanocaustique ne cautérise réellement qu'à son point d'entrée et de sortie et que la partie médiane du fil s'échauffe peu. Pour agir sur le centre de la fistule, il faut tirer alternativement le fil de platine en sens contraire. Quant à la cautérisation d'une fistule à une seule ouverture avec le cautère en bec d'oiseau, elle ne présente aucun avantage sur l'emploi du fer rouge.

RÈGLES GÉNÉRALES POUR L'EMPLOI DE L'ANSE GALVANOCAUSTIQUE.

Autant que possible il faudra toujours se servir du porte-ligature droit et réserver le courbe, qui exige l'emploi d'un fil de platine plus mince et plus long, pour les cas exceptionnels.

Si la tumeur ou partie à enlever présente une forme pédiculée et est facilement accessible, on prépare dans le porte-ligature une anse de platine un peu plus grande que la tumeur et l'on fait passer celle-ci à travers l'anneau du fil pour étreindre ensuite le pédicule au point voulu.

Si la tumeur est superficielle mais à implantation

large et diffuse, il faut la pédiculiser en passant une ou plusieurs fortes aiguilles à sa base, qu'on entourera d'abord d'un fil de soie pour s'assurer qu'aucune partie de la tumeur n'échappe à la constriction. L'anse de platine s'applique alors facilement sur ce pédicule artificiel.

Dans le cas de tumeur profonde et diffuse, il faut procéder différemment et circonscrire le mal par une série de sections. A cet effet on peut entraîner le fil de platine à travers les tissus au moyen d'une aiguille; mais un trocart fin, droit ou courbe, est plus commode et gâte moins le fil. Mieux vaut multiplier les sections pour être sûr de ne laisser échapper aucune partie malade. Une fois le fil placé, on passe ses deux chefs dans le porte-ligature et on serre bien l'anse avant de faire passer le courant. Alors on fait rouler les roues du modérateur de 0 vers 100 degrés jusqu'à ce qu'il se dégage un nuage de fumée. A mesure que la fumée augmente et que la section s'opère, on fait diminuer la force du courant, tout en resserrant constamment l'anse pour maintenir la constriction au même degré.

Arrivé vers la fin, il arrive un moment où l'anse ne se chauffe plus, quand même on réaugmente la force du courant. La chaleur se communique au porte-ligature, qui peut même cautériser les parties qu'il touche; c'est signe que l'anse est réduite au minimum. Il faut alors achever la section par une traction, qui était sévèrement défendue jusque-là. Si les derniers restes du pédicule renfermaient une artère importante, cette division par traction et non par constriction peut donner

lieu à une hémorrhagie; mais cela arrive très-rarement, puisque généralement le vaisseau a été comprimé et chauffé d'une manière suffisante pour y interrompre toute circulation. On évite d'ailleurs cet inconvénient par l'un des artifices indiqués à la fin du chapitre sur l'hémostasie, à savoir par l'inclusion d'une languette de chair ou d'une baguette de bois dans l'anse de platine.

RÈGLES PARTICULIÈRES POUR CERTAINES RÉGIONS.

Il me reste à entrer dans quelques détails sur la manière d'appliquer le serre-nœud galvanocaustique dans certaines opérations qui se pratiquent sur la langue, la matrice, le rectum, etc.

Langue. — S'agit-il d'enlever cet *organe en totalité*, on y arrive moyennant deux sections; l'une, transversale postérieure, ira d'un pilier à l'autre; on fera passer le trocart courbe à travers la base de la langue aussi profondément qu'il est nécessaire pour bien dépasser les limites du mal; l'anse ainsi placée devra couper très-lentement, puisqu'elle divise les principales artères de l'organe.

Reste ensuite à détacher la langue du plancher de la bouche. A cet effet on la soulève avec une pince de Musseux et l'on place l'anse directement, sauf à se servir du porte-ligature courbe, si les dents incisives gênent par leur présence. Veut-on faire cette deuxième section très-profondément, il est préférable de faire sortir les bouts du fil au-dessous du menton. Dans ce but on donne un coup de trocart de bas en haut derrière la symphyse du maxillaire, de façon à ce que sa pointe sorte au niveau

du frein, puis on glisse les deux extrémités du fil de platine dans la canule et on les fixe dans le serre-nœud.

Pour l'*amputation d'une moitié latérale* de la langue, il faut trois sections, l'une sur la ligne médiane, la seconde transversale postérieure, la troisième horizontale. Si le mal ne s'étend pas dans la profondeur, on peut opérer entièrement par l'orifice buccal; sinon il faut de nouveau pratiquer une boutonnière sous le menton. Pour faciliter l'action du trocart, on commence par inciser la peau avec le bistouri dans l'étendue d'un centimètre; puis le trocart droit porté dans l'ouverture au-dessous de la symphyse vient sortir par le milieu de la base de la langue au-devant de l'épiglotte. Le fil de platine passé dans ce trajet est recourbé dans la bouche, et l'on en fait ressortir l'extrémité par la canule du trocart qu'on a poussé cette fois directement de bas en haut derrière la symphyse. De cette façon on place une première anse galvanocaustique, dont les bouts sortent au-dessous du menton et qui divise la langue en deux moitiés latérales. Puis on pratique la section transversale postérieure et la section horizontale comme nous l'avons indiqué plus haut.

Une tumeur de la langue n'occupant qu'une partie de l'un des bords exige quatre sections, se pratiquant toutes par l'orifice de la bouche, l'une transversale postérieure, l'autre transversale antérieure, la troisième longitudinale, la dernière horizontale. On détache ainsi un fragment cubique de la langue et l'on est à même d'enlever exactement tout le mal. Cette procédure paraîtra peut-être compliquée et il serait possible après une section

transversale postérieure de soulever la tumeur et de l'emporter avec une seconde application de l'anse. Mais il faut se rappeler que le fil de platine, de quelque façon qu'on l'applique, se met toujours en ligne droite par le fait de la constriction et l'on risque ainsi de laisser subsister quelque prolongement du néoplasme.

Dans toute opération galvanocaustique sur la langue, il faut empêcher, par l'interposition d'un linge, le contact du porte-ligature avec les lèvres, car les canules s'échauffent toujours vers la fin de la section et produisent de petites escarres très-superficielles, mais assez douloureuses, tandis que la plaie principale reste tout à fait indolore. Immédiatement après l'opération, il convient d'imprégner les escarres avec de l'alcool phéniqué concentré, et pendant les premiers jours il faut répéter ces applications pour éviter la putréfaction des parties modifiées, qui ne manque pas de se produire dans un milieu humide et qui cause d'une part des accidents septicohémiques et d'autre part des hémorrhagies secondaires. Au bout de 5 à 6 jours, l'élimination des escarres est faite, et la plaie couverte de bourgeons exige seulement l'emploi fréquent de gargarismes désinfectants pour se cicatriser rapidement.

Rectum. — A l'extrémité inférieure du rectum deux affections donnent surtout lieu à l'application de la galvanocaustie: les hémorrhoïdes et le cancer épithélial.

Pour les premières, on saisit successivement les principaux boutons avec une pince fenêtrée et l'on glisse l'anse de platine sur le pédicule. Il en résulte une série de petites escarres au pourtour ou dans l'anus, qui

réclament pour tout pansement une compresse fraîche pendant les premières heures et plus tard quelques lotions désinfectantes.

Les cancroïdes du rectum occupent tantôt tout le pourtour du tube intestinal, ou seulement une bande d'une certaine largeur. Dans ce dernier cas, il faut quatre sections : deux longitudinales de chaque côté de la production morbide, une transversale supérieure et une quatrième horizontale pour détacher la masse de sa base. Pour les sections longitudinales on enfonce le trocart sur le pourtour de l'anus en dehors et au-dessous de la production morbide et on le fait sortir dans le rectum un peu au-dessus de celle-ci en le recevant sur l'index de la main gauche.

Le fil de platine passé à travers la canule est ramené hors de l'anus. Les deux sections longitudinales débrident cet orifice et facilitent la manœuvre ultérieure. L'instrument le plus commode pour placer le fil pour la section transversale supérieure est une aiguille à anévrysme, courbée à angle droit sur un manche fixe. Si ces trois sections sont suffisamment profondes, il est facile de soulever la masse avec des pinces de Musseux et de serrer l'anse galvanocaustique autour de sa base.

J'ai extirpé par un procédé analogue la cloison recto-vaginale entière, y compris le périnée, au moyen de deux sections longitudinales et d'une section transversale supérieure (voy. Obs. 19).

L'extirpation circulaire de l'extrémité inférieure du rectum, que je n'ai pas encore pratiquée avec la galvanocaustie, nécessiterait deux ou trois sections longitudi-

nales à travers les parties malades pour les diviser en autant de bandes qu'on enlèverait ensuite isolément par une nouvelle application de l'anse. Mais il me semblerait plus simple de disséquer circulairement le rectum avec le bistouri, en liant les vaisseaux divisés au fur et à mesure, ce qui se fait facilement, et de réserver la galvanocaustie pour la section transversale supérieure, partie scabreuse de l'opération, puisque les artères coupées se rétractent et sont difficiles à atteindre.

Matrice. — Les opérations galvanocaustiques qu'on pratique sur la matrice sont les amputations du col hypertrophié ou dégénéré et les extirpations de tumeurs fibreuses volumineuses.

L'amputation du col est très-simple, puisque le plus souvent on peut le saisir avec des pinces à griffes et l'attirer assez près de la vulve pour se servir du porte-ligature droit. L'anse, préparée d'avance, est introduite par-dessus la pince et serrée à l'endroit voulu. Pour l'empêcher de glisser pendant la constriction et de descendre trop bas, il est bon de traverser le col en avant de l'anse avec une aiguille courbe ou le poinçon d'un trocart. Pour cette opération, la galvanocaustie présente de grands avantages sur l'écraseur linéaire, qui se rompt quelquefois au milieu de l'opération, vu la résistance du tissu utérin. Cet accident m'est arrivé. D'autres fois on a vu la chaîne de l'écraseur attirer les tissus voisins et ouvrir la vessie ou le cul-de-sac péritonéal postérieur. Rien de pareil n'est à craindre avec l'anse galvanocaustique, si elle n'est pas appliquée d'emblée trop haut. D'ordinaire il ne survient

même pas de fièvre si l'on a soin d'irriguer convenablement le vagin.

Les extirpations de polypes fibreux s'exécutent d'une manière analogue. La tumeur attirée aussi bas que possible, on glisse l'anse par-dessus la tumeur et l'on sectionne le pédicule en quelques minutes sans perte de sang. Par contre, l'escarre qui reste dans la cavité de la matrice exige l'emploi d'injections intra-utérines désinfectantes pour éviter la résorption des sécrétions purulentes et septiques qui s'y forment.

La galvanocaustie pourrait également servir à l'amputation du corps de la matrice après la gastrotomie. Le péritoine ouvert avec le bistouri, on passe de chaque côté le fil de platine à travers les ligaments larges, pour les diviser. Puis l'anse galvanocaustique est jetée autour du corps de la matrice vers son union avec le col.

Polypes pharyngiens et naso-pharyngiens. — Ces tumeurs peuvent être enlevées avec succès par la galvanocaustie tant que la narine correspondante permet le passage d'une sonde et que le polype n'envoie pas de prolongements dans les sinus voisins. Voici comment j'ai procédé dans l'une de mes opérations : au moyen d'une sonde de Belloc, je passe un fort fil de soie dans la narine que je fais ressortir par la bouche. Ce lien me sert à entraîner d'arrière en avant les deux extrémités du fil de platine, dont les chefs sortent alors de la narine, tandis que l'anse étalée se trouve au fond de la bouche. Avec les doigts on la fait passer derrière le polype et remonter jusqu'à la base du crâne. Il reste alors à enfiler le fil de platine dans le porte-ligature

droit qu'on pousse jusque sur la production morbide. Si la narine n'a pas été dilatée par la production morbide, il faut qu'elle le soit par l'éponge préparée ou par une incision. Le pédicule une fois divisé par le courant électrique, on retire le polype par la bouche. S'il restait un petit moignon de pédicule, on pourrait le ruginer avec le couteau galvanocaustique incandescent.

L'opération ainsi pratiquée présente certainement plus de garanties contre la récidive que l'excision, l'arrachement ou la ligature simple; elle est infiniment moins grave et plus facile que les résections préliminaires ou temporaires sur le squelette de la face. Ces dernières doivent être réservées pour des polypes à prolongements multiples ou les productions polypeuses de nature maligne.

Amputations de membres. — Les amputations de membres par la galvanocaustie n'ont été pratiquées, à ma connaissance, que par Sédillot à Strasbourg. Nélaton avait bien commencé une amputation de cuisse avec le couteau de Séré (thèse de Duplomb, *loc. cit.*, p. 24), mais il dut l'interrompre pour cause d'hémorrhagie. Le couteau galvanocaustique peut servir tout au plus à la division de la peau, mais on fait mieux de s'en passer. Les autres parties molles doivent toujours être sectionnées avec l'anse de platine.

S'il s'agit d'une portion de membre à un seul os, voici comment on procédera : on commence par diviser la peau au point voulu avec l'anse galvanocaustique, puis on la fait rétracter par un aide, en aidant à cette rétraction par quelques attouchements avec le fil rougi, sur les points qui résistent. Quand on a une manchette

suffisante, on réapplique l'anse sur les muscles, en ayant soin de mettre l'embout d'ivoire du porte-ligature sur un point éloigné de l'artère principale. Finalement on fait rétracter les chairs et l'on divise l'os avec la scie. La moelle devra encore être cautérisée par quelques attouchements avec le fil rougi.

Pour les portions de membre à deux os, on préparera la manchette comme précédemment, mais ensuite il sera utile, d'après le conseil de Jaxa (*loc. cit.*), de traverser l'espace interosseux avec un trocart, pour diviser séparément les chairs autour de chaque os.

A la rigueur on pourrait même pratiquer des amputations à lambeaux, en circonscrivant préalablement les lambeaux avec le couteau galvanocaustique, sauf à diviser les chairs avec l'anse passée au moyen du trocart.

Du reste, je le répète, les indications pour ces amputations galvanocaustiques n'existent que dans des cas exceptionnels.

VI.

OBSERVATIONS.

A l'appui de ce travail, je rapporterai dans ce dernier chapitre le tableau de toutes mes observations galvanocaustiques, en publiant avec détail toutes celles qui présentent des particularités intéressantes. Un certain nombre d'entre elles ont déjà paru dans des thèses de la Faculté de médecine de Strasbourg; mais comme c'est un genre d'écrit peu consulté et peu accessible, je

les transcrirai ici avec l'indication des sources et quelques rectifications nécessaires.

A. OPÉRATIONS SUR LE TISSU ÉRECTILE NORMAL OU PATHOLOGIQUE.

OBSERVATION 1. *Cancroïde de la verge. — Amputation galvanocaustique. — Guérison.*

Observation publiée dans la *France médicale,* 1867, et dans les thèses de MM. Collin (Strasbourg, 1868) et Reibel (Strasbourg, 1872).

Ignace Jung, âgé de 78 ans, robuste encore malgré son âge avancé, entre à l'hôpital, le 23 octobre 1866, pour une maladie de la verge, qui remonte, d'après lui, au commencement de l'année. En examinant l'organe malade, on trouve à la place du gland une masse mamelonnée, irrégulière, couverte d'excroissances en choux-fleurs, sécrétant un ichor fétide entremêlé de grumeaux caséeux. L'altération apparente s'arrête à la base du gland.

La peau a gardé en arrière toute sa souplesse; mais l'altération s'étend sous elle, à 1 ou 2 centimètres en arrière, dans les corps caverneux. L'urine ne s'écoule que par un jet mince. Les glandes inguinales sont assez marquées à gauche, mais sans induration. A droite, on trouve deux ganglions très-gros et dégénérés. Santé générale excellente. On diagnostique un cancer épithélial. Vu les bonnes conditions du malade, l'extirpation est décidée, et pour éviter l'hémorrhagie et le contact des urines avec une plaie saignante, M. Bœckel choisit la méthode galvanocaustique. L'opération a lieu le 24 octobre avec la pile de Middeldorpf et son serre-nœud à fil de platine.

Après avoir chloroformé le malade, on applique l'anse de platine à 1 centimètre derrière la base du gland. On la serre légèrement et l'on ferme le courant; la peau est divisée en moins d'une seconde. Un aide la tire fortement en arrière, tandis que la verge est tirée en avant; on réapplique alors l'anse de platine sur le corps caverneux, à 2 centimètres en arrière des indurations. A ce moment on rétablit le courant, et serrant graduelle-

nient le serre-nœud, on divise le corps de la verge un peu en avant du bulbe.

Pas d'hémorrhagie. On place une sonde à demeure.

Restaient les ganglions malades. La section de la peau est faite avec le couteau électrique, porté incandescent sur la tumeur. Elle est divisée comme par le rasoir le plus tranchant; aussi une petite artériole nécessite-t-elle une ligature. Les masses morbides sont isolées avec un corps mousse et enlevées après qu'on a lié leur pédicule vasculaire; puis un bourdonnet de charpie est introduit dans la plaie.

Peu de réaction; bourgeons vermeils au bout de quelques jours. Pansement de la plaie de l'aine au permanganate de potasse. A la fin de novembre, les plaies sont parfaitement guéries. Deux mois après, on revoit le malade; l'orifice uréthral n'est pas rétréci.

Des renseignements que nous a fournis M. le professeur Bœckel, en juillet 1872, il résulte que le sujet dont il vient d'être question, n'a jamais eu de récidive de son néoplasme, et qu'il est mort à l'hôpital, trois ans après l'opération, d'une maladie intercurrente ne présentant aucun rapport avec son affection primitive.

Obs. 2. *Cancroïde de la verge. — Amputation galvanocaustique. Guérison.*

Un homme de 64 ans est admis, en décembre 1868, à la clinique chirurgicale pour un cancroïde du gland qui a envahi le corps de la verge. Le 7 *décembre* on lui pratique l'amputation de la partie malade avec la galvanocaustie au ras des bourses et à une faible distance au-devant du ligament de Carcassonne. Point d'hémorrhagie, guérison sans accidents. Le malade n'a point été revu.

Obs. 3. *Cancroïde de la verge. — Amputation galvanocaustique. Guérison.*

M. M...., des Vosges, âgé de 68 ans, profondément goutteux, était atteint d'un phimosis congénital, qui a été opéré incomplétement quand il avait 20 ans. En 1872 le malade est de nouveau

obligé de réclamer les secours de la chirurgie pour un cancroïde du gland, qui gêne l'émission des urines depuis plus de deux ans. Le gland est complétement déformé, la verge ratatinée. On ampute cet organe, le 16 septembre 1872, au-devant des bourses, avec le fil galvanocaustique. L'anse, fortement serrée, est chauffée au maximum et divise la verge en une minute. Le centre des corps caverneux n'est pas cautérisé et fournit quelques gouttes de sang, mais pas de jet artériel. Quelques attouchements avec le couteau galvanocaustique arrêtent le sang. — Une sonde laissée seulement 24 heures à demeure provoque une cystite assez intense. Du reste, la guérison marche lentement, mais régulièrement. Elle n'est complète qu'à la fin d'octobre. D'après les dernières nouvelles, il urine encore bien.

Obs. 4. *Cancroïde de la verge. — Amputation galvanocaustique. Guérison.*

Le nommé Remy, d'Orbey, âgé de 57 ans, mais ayant l'air d'être beaucoup plus âgé, entre au service de chirurgie, le 31 mars 1873, pour un cancroïde de la verge.

Cet homme porte autour du cou une série de lipomes assez volumineux; il y a huit ans, M. Sédillot lui a déjà enlevé à la clinique deux de ces tumeurs plus fortes que les autres et qui pendaient jusque sur les épaules.

Le cancroïde qui ramène ce malade à l'hôpital remonte à six ans, dit-il, et a débuté par un bouton. Le gland est complétement envahi et déformé, mais la verge n'est indurée que dans l'étendue d'un centimètre. Les urines coulent encore facilement; les ganglions de l'aine, quoique un peu augmentés de volume, ne paraissent pas dégénérés.

Le *3 avril 1873* on pratique l'amputation de la verge vers le milieu, après avoir fait rétracter la peau. On fait agir l'anse galvanocaustique lentement, de façon à achever la section en trois minutes et demie, sans aucune perte de sang. Puis on déplisse l'orifice du canal de l'urèthre avec une sonde cannelée et l'on introduit une sonde dans la vessie pour 24 heures. La peau qui avait été rétractée forme une petite manchette en revenant

sur elle-même. Un bourdonnet de charpie phéniquée est placé sur l'escarre. L'opéré n'éprouve aucune douleur à son réveil.

La température monte le lendemain 4 avril à 37°,2 le matin, et à 39°,3 le soir; le 5 avril elle est de 38°,9 et 40°,1; le 6 avril de 38°,2 et 37°,7 le soir; puis elle reste normale. La suppuration est abondante et fétide les premiers jours et nécessite des pansements phéniqués répétés. On laisse uriner le malade librement.

Dès le 10 avril on s'aperçoit que le cercle de la peau se rétrécit, sans qu'on puisse voir des bourgeons sur les corps caverneux, dont la surface de section est encore recouverte d'une mince couche de tissus cautérisés.

Le 15 avril la plaie n'a plus guère qu'un centimètre de diamètre. Le 21 avril le malade quitte l'hôpital, guéri. A ce moment le jet de l'urine est encore volumineux.

Le 20 mai il rentre avec un rétrécissement cicatriciel de l'orifice uréthral. On lui pratique un débridement avec suture de la peau à la muqueuse pour faire disparaître cet inconvénient. Le résultat est complet.

Obs. 5. *Ablation du prépuce gangrené au moyen de la galvanocaustie. — Guérison.*

Un jeune homme atteint de phimosis et d'une balano-posthite très-intense nous est évacué du service des vénériens à celui de chirurgie.

Par suite de l'étranglement, une partie de la face dorsale du prépuce s'est gangrenée vers son insertion au gland, et ce dernier fait hernie à travers cette ouverture. Le malade est atteint d'une fièvre septicohémique bien marquée.

Dans cet état, on ne veut pas l'opérer avec l'instrument tranchant, pour ne pas mettre les surfaces vives en contact avec les liquides toxiques sécrétés par la plaie et par la balanite. On saisit le prépuce, tombé au-dessous du gland, dans l'anse galvanocaustique et on l'enlève, opérant ainsi une circoncision complète.

Les accidents cessent immédiatement et le malade guérit en peu de jours.

Obs. 6. *Cancer de la grande et de la petite lèvre. — Ablation galvanocaustique. — Guérison de l'opération.*

Observation recueillie par M. Mégrat, interne, et publiée dans les thèses de MM. Collin et Reibel (*loc. cit.*).

Catherine Lien, du Ban-de-la-Roche, âgée de 54 ans, entre à l'hôpital le 11 janvier 1869. Elle est mère de quatre enfants. Les couches ont été faciles. Ménopause depuis cinq mois.

État des parties. Œdème de la grande lèvre gauche. Celle-ci, à sa partie postérieure et inférieure, est le siége d'une induration bien marquée, très-douloureuse à la pression. En écartant les grandes lèvres, on voit, sur leur face interne (muqueuse), surtout à gauche, des ulcérations à surfaces inégales et contenant des sortes de cryptes remplis d'un liquide séro-sanguinolent. Les ulcérations du côté droit sont bien moins marquées et ne semblent dues qu'au contact avec celles du côté opposé. L'introduction du doigt est douloureuse; et en cherchant à embrasser entre le pouce et l'index l'induration de la grande lèvre, on voit qu'elle fait saillie dans le vagin et remonte à quelques centimètres dans ce canal. Le mal a, paraît-il, commencé par une tumeur de la grosseur d'un pois et d'une dureté assez considérable; puis la tumeur s'est ouverte spontanément; enfin, depuis quinze jours elle a considérablement augmenté. Les ganglions du côté malade sont fortement engorgés, et leur masse s'étend à 4 ou 5 centimètres du commencement de l'induration de la grande lèvre. On diagnostique un cancer de la grande et de la petite lèvre gauches. La malade se plaint de souffrir plus que les jours précédents. La marche est très-pénible; elle ne peut conserver longtemps la même position dans son lit. La miction se fait normalement; mais l'urine, mouillant les ulcérations, exaspère les douleurs à son passage. La femme ne souffre absolument qu'aux parties génitales; elle prétend avoir maigri, et en effet, elle présente déjà cette teinte jaune paille si caractéristique dans les affections carcinomateuses.

L'ablation est décidée, et l'opération est fixée au 16 janvier.

Opération. M. Bœckel emploie l'appareil de Middeldorpf. La malade étant chloroformée, cinq grandes épingles sont passées

sous la tumeur : quatre transversalement, la cinquième longitudinalement. Par-dessous ces épingles, on jette un fort fil de soie, afin de pédiculiser la tumeur. Ceci fait, l'anse de platine est appliquée et serrée légèrement. La section se fait lentement, le fil n'étant chauffé qu'au rouge sombre, en un mot, dans les conditions voulues. Deux ou trois minutes suffisent pour enlever complétement la tumeur, qui laisse après elle une plaie *complétement sèche, recouverte d'une escarre suffisamment épaisse,* et occupant une grande partie de la branche descendante du pubis et ascendante de l'ischion. On passe de là aux ganglions. Ceux-ci s'étendent au-dessous du ligament de Fallope, qu'ils débordent un peu. On les dissèque soigneusement avec le bistouri; on lie les vaisseaux honteux externes qui pénètrent dans la tumeur, ce qui exige beaucoup de précautions, en raison du voisinage de la veine fémorale. En effet, une fois toute la masse ganglionnaire enlevée, on voit une sorte de cordon bleuâtre qui est reconnu pour être la veine fémorale même. On y applique un bourdonnet de charpie cératée, et le reste de la plaie est pansé au perchlorure de fer, destiné à en modifier la surface.

Examen microscopique de la tumeur. M. Morel, à l'observation de qui elle est soumise, y découvre la présence de nombreux vaisseaux capillaires, et d'une quantité innombrable d'éléments fibro-plastiques. En outre, dans la partie la plus antérieure, correspondant, quand la tumeur était encore en place, à la portion indurée de l'extrémité inférieure de la grande lèvre, on trouve de nombreuses cellules.

La tumeur ganglionnaire, examinée à son tour, ne présente plus trace de son tissu primitif, mais une prolifération cellulaire très-marquée, annonçant une altération cancéreuse plus avancée que dans la tumeur de la vulve. La coupe, à l'œil nu même, est bien celle si caractéristique d'un tissu cancéreux lardacé, dans l'épaisseur duquel se sont creusées des lacunes remplies de sang.

Ne voulant prendre de l'observation que la partie qui nous intéresse directement, nous ne rapporterons pas les alternatives de bien et de mal par lesquelles passa notre malade durant son séjour à l'hôpital. Qu'il nous suffise de dire que le 21 février, la

malade présentait au niveau de l'épine pelvienne gauche un tubercule cutané de la grosseur d'un gros pois aplati, douloureux à la pression, et le siége d'élancements spontanés. Le 22, on endormit la malade, et l'on extirpa la petite tumeur par une incision circulaire. Une artériole ayant donné du sang, on la lia.

Le 6 mars, on endormit pour la troisième fois la malade, et après avoir largement enlevé des parties molles qui étaient, depuis quelque temps, le siége de nouvelles altérations, on convertit les deux plaies, inguinale et pubienne, en une seule. De plus, comme des masses suspectes semblaient gagner l'anneau crural à sa partie interne, on appliqua une couche de pâte arsénicale sur les parties indurées, au niveau de l'arcade crurale, et en dedans des gros vaisseaux. L'escarre produite par la pâte arsénicale tomba complétement au bout de trois jours.

A la suite de cette opération, la malade passe encore par une pleuro-pneumonie assez sérieuse qui entre en résolution le 23 mars. La plaie vaginale et celle au niveau du pubis sont complétement cicatrisées; mais dans celle du côté de l'aine, les bords sont encore taillés à pic et paraissent de nouveau en proie à des ulcérations de mauvaise nature. La malade, fatiguée de toutes ces péripéties, rentre chez elle dans cet état.

Obs. 7. *Tumeur érectile du cou. — Extirpation galvanocaustique. Guérison.*

Observation recueillie par M. Reibel, interne, et rapportée dans sa thèse.

La nommée X..., âgée de 3 mois, est apportée à l'hôpital dans le courant de février 1872, pour être opérée d'une tumeur érectile, située à la partie antérieure du cou, vers le milieu de la région sous-hyoïdienne.

Le volume de la tumeur égale celui d'une grosse châtaigne dont la convexité regarderait en avant; la peau qui la recouvre est complétement altérée, d'un rouge violacé. Par la compression, la tumeur se vide et s'affaisse, pour reparaître et reprendre ses dimensions primitives dès que la pression est supprimée. Il faut ajouter que cette tumeur, au moment de la naissance,

n'avait que le volume d'une lentille, et qu'en trois mois elle a atteint son développement actuel.

M. le professeur Bœckel en fait l'ablation, par la galvanocaustie, le 23 février 1872.

Il commence par pédiculiser la tumeur, qui a une large base d'implantation. A cet effet, le chirurgien enfonce sous cette base, en passant dans la peau saine, deux longues épingles à suture qui se croisent à angle droit. Il passe ensuite un gros fil de soie sous les épingles et lui fait faire plusieurs tours qu'il serre fortement. Après avoir ainsi pédiculisé la tumeur, il passe l'anse galvanocaustique autour du pédicule artificiel qu'il vient de former.

En trois quarts de minute, la section est terminée. La surface de section est blanche. Pansement au coton cardé.

L'enfant est rapporté chez lui.

Au bout de quelques jours, quand on le représente, après la chute de l'escarre, on remarque sur la plaie bourgeonnante un petit point d'un rouge très-vif, probablement un reste de la tumeur, qu'on cautérise vivement au nitrate d'argent.

Les bourgeons exubérants sont touchés plusieurs fois à la pierre infernale, et la plaie guérit avec une cicatrice lisse, sans trace de récidive.

Obs. 8. *Énorme tumeur érectile du dos; ablation galvanocaustique. — Guérison.*

Observation recueillie par M. Bostetter, interne.

Marie Sponi, âgée de 5 mois, est apportée au service de M. Bœckel le 1er avril 1873. C'est une enfant bien portante et assez forte, quoique élevée au biberon. Dès sa naissance, on a remarqué sur le dos, dans la région scapulaire droite, une petite tache rouge qui est allée rapidement en grossissant.

Aujourd'hui elle forme tumeur et s'étend du voisinage de l'articulation scapulo-humérale droite jusqu'à 1 centimètre des apophyses épineuses. Elle mesure, dans son plus grand diamètre transversal, 6 ½ centimètres et 4 centimètres de diamètre vertical. Cette tumeur est molle, aplatie, formant une saillie

de 4 à 5 millimètres, en partie réductible par la compression; la peau qui la recouvre est bleuâtre, parcourue par des vaisseaux dilatés, nombreux, mais non encore complétement dégénérée, sauf sur quelques points. La masse entière est formée par deux plaques arrondies, confluentes; la plus petite, située du côté de la ligne médiane, a les dimensions d'une pièce de 2 francs, l'autre est beaucoup plus considérable. C'est un *angiome capillaire,* en grande partie *sous-cutané.*

Vu le jeune âge de l'enfant, la rapide extension de la tumeur et ses dimensions considérables, M. Bœckel considère l'anse galvanocaustique comme la seule méthode capable de détruire radicalement le néoplasme, sans trop compromettre les forces du petit sujet, soit par les douleurs, soit par la perte de sang.

L'opération est pratiquée le 3 avril 1873, après anesthésie préalable par le chloroforme, qui est maintenue complète durant tout le temps. On enlève isolément les deux plaques pour ménager la peau saine et faciliter la pédiculisation.

Deux aiguilles en croix sont d'abord passées sous la petite tumeur, qui est étranglée par un fil de soie, sur lequel on jette l'anse galvanocaustique.

Le courant de la pile, quoique très-fort, ne produit pas d'abord d'effet. On s'aperçoit qu'il est dévié par les aiguilles avec lesquelles le fil de platine est en contact. On empêche le contact des deux métaux par l'interposition de quelques tours de soie et la section s'opère alors régulièrement.

Puis on passe quatre longues aiguilles droites sous la grande tumeur et on la pédiculise avec un fil de soie. L'anse galvanocaustique serrée sur ce pédicule le divise en 3 $^1/_2$ minutes, sans aucune perte de sang.

Il reste une large plaie de 6 centimètres sur 4, qui laisse voir au dehors une grande partie de l'omoplate recouverte de ses muscles. En dedans se trouve un tissu cellulaire graisseux dont plusieurs points présentent encore une couleur rouge suspecte. On les soulève avec une pince et on les coupe avec l'anse de platine un peu aplatie, faisant office de couteau galvanique.

Pansement avec de la charpie imbibée avec une solution d'hyposulfite de soude phéniquée.

Toute l'opération a duré une demi-heure. L'enfant s'en remet bien.

4 avril. La nuit a été agitée; léger suintement sanguin. Ce matin l'enfant est alerte et boit du lait avec plaisir.

5 avril. Quelques points de la plaie présentent une couleur rouge violacé, qui fait craindre une récidive, on les cautérise avec un pinceau imbibé d'acide nitrique. Du reste état général excellent. Pansement à l'hyposulfite.

10 avril. La plaie est recouverte partout de bourgeons de bonne nature.

12 avril. État général excellent, cependant les bourgeons paraissent un peu flasques.

Pansement avec solution de nitrate argent, $^1/_{300}$.

16 avril. La plaie se rétrécit beaucoup, elle n'a plus que 5 centimètres sur 3.

21 avril. L'enfant quitte le service avec une plaie qui n'a plus que le diamètre d'une pièce de 5 francs et qui est comblée par les bourgeons.

Le 15 mai la cicatrisation est complète.

Obs. 9. *Tumeur érectile à l'entrée de la narine. — Ablation galvanocaustique. — Guérison.*

Le jour même de l'opération précédente, c'est-à-dire le *3 avril 1873,* on apporte à la consultation de l'hôpital une enfant de 2 mois, qui porte à l'entrée de la narine droite, près de la cloison, un petit angiome capillaire d'un rouge vif et du volume d'un fort pois.

On pédiculise la tumeur au moyen de deux épingles en croix passées sous sa base et on l'enlève avec l'anse galvanocaustique. Aucun pansement sur l'escarre, l'enfant est emporté chez lui.

On le représente au bout de huit jours, la petite plaie est en bonne voie de cicatrisation, depuis ce moment nous ne l'avons plus revu.

B. OPÉRATIONS SUR DES ORGANES VASCULAIRES SITUÉS PROFONDÉMENT.

Obs. 10. *Polype naso-pharyngien. — Section du pédicule par l'anse galvanocaustique. — Extraction par les voies naturelles. — Guérison.*

Un cultivateur d'une trentaine d'années entre, en novembre 1868, à la clinique chirurgicale de l'hôpital civil, pour un polype pharyngien implanté sur la base du crâne, et dont un lobe proémine dans la partie postérieure de la fosse nasale gauche. M. le professeur Bœckel, alors chargé du service, se propose de faire l'ablation de la tumeur au moyen de l'anse galvanocaustique, et, pour pouvoir introduire le porte-ligature dans la narine, il commence par la dilater avec un morceau d'éponge préparée. Ce résultat obtenu, il procède à l'opération le 28 novembre 1868. A cet effet, il introduit la sonde de Belloc à travers la narine gauche et ramène avec son aide les deux extrémités du fil de platine d'arrière en avant par le nez. L'anse de platine, couchée dans la bouche, est alors poussée avec les doigts derrière le polype et jusque sur son pédicule. Puis on enfile le platine dans le serre-nœud et l'on y fait passer un courant modéré; la section du pédicule est effectuée en une demi-minute, sans le moindre suintement de sang. Le polype, qu'on avait eu soin de traverser par un fil de sûreté, est ramené au dehors à l'aide de ce dernier; la tumeur a la forme d'une grosse figue et est constituée par un tissu fibreux entremêlé de gros vaisseaux.

La guérison suivit de quelques jours l'opération.

Obs. 11. *Extirpation du lobe gauche de la glande thyroïde. — Section du pédicule avec l'anse galvanocaustique. — Mort par septicohémie.*

Observation recueillie par M. Molck, interne, et publiée dans la thèse de M. Pesme (Strasbourg, 1870) et celle de M. Reibel (*loc. cit.*).

Marie Doll, âgée de 19 ans, entre à la clinique chirurgicale dirigée par M. le professeur agrégé Bœckel, salle 34, le 30 septembre 1867.

C'est une jeune fille d'un tempérament lymphatico-sanguin, forte, bien constituée, d'une taille moyenne.

Interrogée sur ses antécédents, elle répond qu'elle n'a été malade qu'une seule fois dans son jeune âge, d'une rougeole fort bénigne. Réglée à l'âge de 14 $^1/_2$ ans, elle n'eut jamais aucun trouble dans sa menstruation. Point d'antécédents héréditaires; son père est mort d'un accident; sa mère a succombé à une affection de poitrine. Il lui reste une sœur qui porte un goître peu volumineux et la gênant fort peu.

Marie Doll s'aperçut pour la première fois, il y a huit ans, qu'elle portait une grosseur anormale au cou. Cette tumeur pouvait alors avoir le volume d'un œuf de pigeon; elle était indolente et ne lui occasionnait aucune gêne ni dans la respiration ni dans la déglutition. Un médecin, consulté à ce sujet, prescrivit des frictions résolutives, mais sans grand succès. La tumeur resta ainsi stationnaire depuis cette époque; mais, il y a un an, elle augmenta notablement de volume. Bientôt un peu de dyspnée se manifesta; la malade ne pouvait ni marcher vite ni se livrer à un travail un peu violent sans être aussitôt essoufflée, cependant point de dysphagie.

Enfin elle se décide à entrer à l'hôpital avec la ferme résolution d'en sortir débarrassée d'un mal qui était pour elle un sujet de gêne et de railleries continuelles. A son entrée on note l'état suivant :

Tumeur du volume d'un œuf siégeant à la partie antérieure du cou, au niveau du cartilage thyroïde et descendant jusqu'à la fourchette sternale. Cette tumeur se laisse facilement isoler; elle semble libre en bas et adhérente en haut aux cartilages thyroïde et cricoïde par un pédicule fort et résistant. A la partie supérieure on sent une fluctuation manifeste; sur les parties latérales et en bas on perçoit des masses dures, résistantes et comme crétacées. Cette tumeur, peu accentuée à gauche, envahit surtout le côté droit du cou, et semble presque uniquement constituée par le lobe de la thyroïde, ainsi que par l'isthme. Elle se laisse soulever vers la ligne médiane. Du reste, elle est parfaitement indolente, se laisse prendre en masse sans occasionner aucune douleur; elle n'est le siége ni d'élancements ni de

battements artériels. On n'y perçoit pas de mouvement d'expansion, pas de bruit de souffle. Point de cyanose, pas de dilatation anormale des veines jugulaires, pas de bruit de souffle dans les carotides, rien au cœur.

État général satisfaisant; appétit régulier, selles normales, menstruation irréprochable.

Diagnostic. Hypertrophie du lobe droit de la glande thyroïde avec kystes multiloculaires.

1er octobre. M. le professeur Bœckel se décide à faire une ponction au niveau de la portion fluctuante de la glande, à l'aide d'un petit trocart explorateur. Cette ponction donne issue à 20 grammes environ d'un liquide séro-sanguinolent. Puis la poche paraît vide, et, en la comprimant, on n'en fait sortir que du sang pur. Le trocart est retiré et l'ouverture fermée avec un morceau de sparadrap. Malgré la ponction, la tumeur n'a guère diminué et l'on perçoit encore mieux qu'auparavant les masses dures, résistantes, qui constituent le pédicule et la masse latérale droite. Aussi engage-t-on la malade à renoncer à l'espoir et à l'idée d'une cure radicale. Malgré ces conseils, malgré tous les dangers d'une extirpation totale qui lui sont exposés, Marie Doll demande à être quitte de son mal, et le 7 octobre, M. Bœckel, cédant à ses instances réitérées, se décide à entreprendre l'extirpation.

Le 7 octobre l'*opération* se pratique en présence de différents médecins et des élèves de la clinique.

La malade est chloroformée.

On fait une incision longitudinale un peu à droite de la ligne médiane du cou. En divisant avec soin la peau, le peaucier, l'aponévrose cervicale superficielle, on se dirige à droite pour chercher à énucléer la tumeur. Chemin faisant, on coupe quelques veines entre deux ligatures. Avec le manche du scalpel on tâche de rompre le tissu cellulaire, ou on le déchire avec deux pinces pour arriver sur les vaisseaux thyroïdiens droits, mais sans succès. A une certaine profondeur on est très-étonné d'apercevoir en dessous de la tumeur le lobe droit de la glande normal de volume et de consistance! On s'explique alors pourquoi on avait cherché les vaisseaux thyroïdiens droits sans les trouver.

En effet, cette tumeur que l'on prenait pour le lobe droit hypertrophié de la glande n'était autre qu'une portion hypertrophiée du lobe gauche, repliée au-devant de la ligne médiane jusque vers le sternocléido-mastoïdien droit. On se dirige alors à gauche; on est obligé de couper transversalement quelques fibres du muscle bridant la tumeur. Opérant comme du côté opposé, on tombe sur les artères thyroïdiennes gauches supérieure et inférieure, qu'on coupe entre deux ligatures chacune, de même que les veines thyroïdiennes inférieures. Puis on énuclée facilement avec le doigt toute la tumeur, grosse comme le poing. Elle laisse un vide considérable sous le sterno-mastoïdien gauche. Une partie de la tumeur était même descendue derrière le sternum. — L'artère carotide gauche et le pneumo-gastrique sont à nu au fond de la plaie, ainsi que la trachée, qui est aplatie latéralement et repoussée un peu vers la droite.

Quelques coups de bistouri achèvent de détacher la tumeur de la trachée; mais vers le cartilage cricoïde l'isthme adhère si fortement qu'on s'arrête. Il est d'ailleurs peu volumineux. On l'entoure d'une anse de fil de fer serrée avec le serre-nœud de Maisonneuve. Puis on passe au-devant de ce fil deux aiguilles longues et fortes, disposées en croix et sur lesquelles on applique l'anse de platine de l'appareil de Middeldorpf. On met les rhéophores en contact avec le serre-nœud et l'on coupe ainsi lentement la tumeur, que l'on détache de son pédicule. Point d'hémorrhagie; la surface de section reste sèche, quoiqu'on relâche immédiatement le serre-nœud, sans l'enlever entièrement. Les aiguilles restent aussi en place pour maintenir le pédicule au niveau de la peau.

Du reste, pendant toute l'opération, grâce aux précautions et aux soins de l'opérateur, la malade n'a pour ainsi dire pas perdu de sang.

On laisse la plaie entièrement à nu; un simple linge fenêtré enduit de cérat est placé sur le pédicule; un aide est chargé de veiller auprès de la malade et de serrer davantage le serre-nœud en cas d'hémorrhagie, ou de porter secours sitôt que des symptômes d'asphyxie se présenteraient.

La tumeur enlevée mesure 12 centimètres transversalement,

sur 7 d'épaisseur et 5 de hauteur. Elle est formée par un kyste du volume d'une petite pomme, mais dont la cavité est presque comblée par des végétations de la paroi interne, constituée en grande partie de cellules en voie de multiplication très-active. Un autre kyste, gros comme une noix, est remplie d'une bouillie jaunâtre, renfermant beaucoup de cholestérine et de la graisse. Le reste de la masse est constitué par du tissu thyroïdien assez normal.

La première journée se passe assez bien. A 4 heures, à la contre-visite, nous trouvons l'opérée dans l'état suivant: pouls, 108; respiration, 38; peau chaude; soif assez vive; sécheresse de la gorge, déglutition assez difficile. — Du reste, aucun symptôme alarmant qui pût faire mal augurer du résultat momentané de l'opération.

Fomentations sur la région antérieure du cou.

Au milieu de la nuit, la malade est prise de délire; elle veut se lever, s'agite dans son lit, et se plaint de difficultés dans la respiration. Nous trouvons le pouls à 112. — Respiration accélérée : 48 par minute, un peu sifflante. Peau très-chaude; pupilles dilatées, un peu de carphologie; agitation très-grande.

Sirop de morphine, deux cuillerées.

8 au matin. La malade a dormi de minuit à 4 heures du matin. Pouls, 116. Respiration, 42. Pupilles non dilatées. — Sensation de raideur dans la nuque. Dysphagie. Voix rauque, enrouée. Pas d'agitation. La malade a repris tout son calme et tout son sang-froid. Sensation de brûlure au niveau du sternum en remontant jusqu'au larynx. Légère toux. Rien aux poumons. Expectoration des plus difficiles.

État local assez satisfaisant; la plaie a bon aspect; presque pas de suppuration. On enlève le serre-nœud, craignant qu'il ne soit cause d'une trop grande constriction. On prescrit : deux bouillons; vessie de glace sur le pédicule.

8 au soir. La plaie répand déjà une odeur gangréneuse provenant de la mortification du tissu glandulaire, comprimé momentanément par le serre-nœud. Néanmoins la plaie n'a pas mauvais aspect; la suppuration commence à s'établir. Pouls, 124. Respiration, 44. Sensation de brûlure le long de la trachée. La

malade se plaint de ne pouvoir expectorer des glaires qui la gênent ; on n'entend cependant pas de râle trachéal.

Abattement assez considérable. Lucidité d'esprit parfaite. Point d'hémorrhagie.

Laver la plaie avec de l'eau chlorurée.

9 au matin. Pouls, 112. Respiration, 40. Nuit mauvaise, insomnie. Agitation, odeur gangréneuse plus prononcée. On enlève les aiguilles. On panse quatre fois par jour la malade. Injections d'eau chlorurée.

Bourdonnets de charpie, imbibés de perchlorure, sur le pédicule seulement, de crainte d'ulcérer des parois veineuses ou artérielles.

Liqueur ammoniacale anisée, 2 grammes dans une potion.

9 au soir. Pouls, 112. Respiration, 44. Dysphagie. Sensation de brûlure le long du sternum. A fait des efforts de vomissement dans la journée. Pas de changements notables.

10 au matin. On trouve la malade morte dans son lit. La sœur du service n'ayant pas cherché l'interne de garde, la trachéotomie n'a pu être pratiquée.

Autopsie faite vingt-quatre heures après la mort.

La plaie et les parties environnantes présentent un aspect gangréneux. On trouve derrière la partie supérieure du sternum un peu d'infiltration sanguine en voie de transformation purulente et communiquant avec la plaie. Plus bas, on tombe sur un thymus très-développé qui s'étend depuis le péricarde, le long des vaisseaux, jusqu'à la plaie de l'opération.

La veine cave supérieure est remplie de caillots noirâtres se prolongeant dans la veine sous-clavière gauche et paraissant s'être formés dans les derniers moments ; les parois veineuses ont leur couleur normale. A droite on trouve une nappe de pus sous le sterno-mastoïdien. Dans ce pus plongent les vaisseaux et le lobe droit de la glande, respecté par l'opération.

Cette portion de glande a encore la grosseur d'une forte noix ; elle est ramollie et munie d'un prolongement qui remonte au delà de l'os hyoïde. Dans ce lobe droit on trouve aussi une série de petits kystes du volume d'un fort pois.

La trachée a été un peu déviée à droite par la compression de la tumeur et présente en outre des traces d'aplatissement latéral. Elle est remplie de mucosités. La muqueuse est gonflée, violacée et présente sur certains points des plaques diphthéritiques minces. L'injection remonte dans le larynx jusqu'aux cordes vocales; point d'œdème de la glotte.

Le pédicule de la tumeur siégeait sur les anneaux supérieurs de la trachée et un peu sur le cartilage cricoïde.

Les deux poumons présentent de légères adhérences et sont un peu emphysémateux. La muqueuse bronchique offre une couleur violacée, s'étendant, en diminuant d'intensité, jusque dans les petites bronches. Dans les grosses bronches on trouve également par place un léger enduit de fausses membranes.

A propos de cette extirpation du corps thyroïde, M. le professeur Bœckel a présenté les considérations suivantes :

Les deux écueils à éviter dans ces opérations sont, d'abord l'hémorrhagie, et en second lieu l'infection putride. En effet, toute ligature appliquée sur la glande thyroïde donne lieu à une suppuration extrêmement fétide qui trouve dans la vaste cavité résultant de l'ablation de la tumeur, une surface d'absorption très-étendue : hémorrhagie et gangrène, tels sont les deux accidents auxquels succombent la plupart des opérés.

Pour échapper au danger, M. Bœckel coupa le pédicule avec l'anse galvanocaustique; mais, pour plus de sûreté, il avait appliqué préalablement une ligature d'attente. Quoique ce lien ait été relâché immédiatement après l'opération et définitivement enlevé le lendemain, il n'en résulta pas moins une mortification de toute la portion de glande saisie dans la ligature. D'un autre côté, on avait cherché à faire couler le pus du pédicule au dehors, en traversant ce dernier par deux aiguilles en croix qui le maintenaient au niveau de la plaie cutanée, comme cela se pratique pour l'ovariotomie. Mais dès le second jour les aiguilles avaient coupé les tissus qu'elles traversaient et le pédicule s'était enfoncé sous la peau. Il aurait fallu le momifier avec le perchlorure de fer et le désinfecter énergiquement, dès le premier jour, avec l'alcool phéniqué.

Obs. 12. *Cancroïde de la langue. — Extirpation de la moitié gauche de cet organe, au moyen de l'appareil galvanocaustique. — Guérison.*

Observation recueillie par M. Reibel, interne, et publiée dans sa thèse.

Le nommé Thiébaut Manhart, âgé de 49 ans, entre à l'hôpital, le 30 septembre 1871, pour une ulcération qu'il porte sur la moitié gauche de la langue.

Interrogé sur l'époque d'apparition de la perte de substance, il nous dit qu'il y a environ six mois il commença à sentir le côté gauche de la langue s'épaissir, puis s'ulcérer, fait dont il s'assura au moyen du miroir. Cette ulcération qu'il regarda d'abord comme insignifiante, s'agrandit peu à peu, en même temps qu'il se forma au-dessous d'elle une induration qui gênait de plus en plus les mouvements de l'organe, et qui était le siége de douleurs lancinantes très-vives. Ce ne fut qu'à une période déjà assez avancée de la maladie qu'il consulta le docteur Sieffermann, lequel l'adressa alors à la clinique de l'hôpital de Strasbourg.

Le malade a un teint jaunâtre assez prononcé. En lui faisant ouvrir la bouche, on trouve sur la langue une ulcération implantée sur un fond induré et occupant une grande partie de la moitié gauche de cet organe. Le fond de la perte de substance est grisâtre et est recouvert d'une sanie fétide, se mêlant à la salive dont la sécrétion est très-abondante.

La palpation du cou révèle encore l'engorgement d'un ganglion vers la partie externe de la région sous-maxillaire gauche.

Diagnostic. La longue durée de l'affection, sa marche envahissante et progressive, l'aspect de l'ulcération, la nature de la sanie qu'elle fournit, les douleurs lancinantes dont elle est le siége, font supposer l'existence d'une tumeur maligne (carcinome). On ne pourrait guère admettre que l'hypothèse d'une ulcération syphilitique ou tuberculeuse. Mais le corps du malade ne porte aucune trace d'autres accidents spécifiques, et les renseignements du malade ne nous apprennent rien à cet égard.

Le malade a été en outre soumis pendant huit jours à l'iodure de potassium, sans succès. L'hérédité ne semble avoir aucune

part dans l'affection actuelle, ni du côté des parents, ni du côté des collatéraux.

En raison du diagnostic posé, l'ablation de la moitié gauche de la langue fut résolue. Elle fut exécutée par la méthode galvanocaustique le 4 octobre 1871.

Opération. Il s'agissait de diviser la langue suivant sa longueur, dans le sens antéro-postérieur, ensuite suivant sa largeur, c'est-à-dire transversalement, et enfin, dans un troisième temps, de détacher la face inférieure de la langue du plancher de la bouche.

On chloroforme le malade, puis on enfonce un trocart droit de bas en haut, à environ un demi-centimètre au-dessous de la symphyse du maxillaire inférieur, et on le pousse en haut et en arrière, à travers la langue, de façon à le faire sortir sur le dos de cet organe, à environ 1 ou 2 millimètres en avant de l'épiglotte, derrière la limite postérieure du mal. L'index gauche enfoncé dans la bouche sert de guide à l'instrument.

Le trocart enfoncé, on sort le mandrin en laissant la canule, à travers laquelle on fait passer le fil de platine (d'environ deux tiers de millimètre) destiné à former l'anse galvanocaustique: on fait entrer un peu plus de la moitié de ce fil dans la cavité buccale; on retire alors la canule du trocart, en laissant pendre hors de la plaie l'une des extrémités du platine.

On remplace le mandrin dans la canule, et on enfonce de nouveau le trocart derrière la symphyse du menton, ne traversant plus que le plancher buccal, de façon à tomber au-devant de la racine de la langue. On fait descendre l'autre extrémité du platine dans la canule du trocart, et on a ainsi une anse passant sur le dos de la langue, d'arrière en avant. On l'ajuste alors sur le serre-nœud de Leiter auquel aboutissent les deux réophores de la pile. On fait passer le courant et on entend un bruissement qui indique la cuisson des tissus; en même temps des vapeurs sortent de la bouche et par les deux cannelures du serre-nœud. A mesure que l'anse diminue, on fait affaiblir le courant.

On procède alors à la deuxième section. A cet effet, l'anse de platine est replacée dans la bouche et ses deux chefs rame-

nés par l'ouverture sous le menton. Le sommet de l'anse passe transversalement sur la base de la langue, l'un des fils étant couché dans la rainure médiane produite par la cautérisation précédente, et l'autre sous le bord externe de la langue. On adapte les deux extrémités de l'anse au serre-nœud, et on fait passer le courant comme précédemment.

Cette deuxième section s'est faite en six minutes.

La muqueuse de la joue gauche a été brûlée par les vapeurs et les liquides chauds provenant de la cuisson des parties soumises à la cautérisation, la chloroformisation ne permettant pas à l'opéré de rejeter ces liquides.

A son réveil, le malade nous affirme qu'il ne ressent aucune douleur, mais qu'il éprouve une légère sensation de chaleur à la langue.

Boissons glacées. Eau glacée pour se rincer la bouche. Bouillon froid. En cas d'œdème de la glotte, scarifications avec la lancette.

5 octobre, deuxième jour.

Matin : pouls, 92; température, 38°,8.

Odeur infecte de la bouche. Une matière grise, tomenteuse recouvre les surfaces de section. La face interne de la joue gauche est recouverte d'une escarre d'un blanc jaunâtre.

Gargarisme désinfectant :

Hyposulfite sod.	10	grammes.
Eau	200	—
Alcool phéniqué	4	—
Essence de menthe.	2	—

La salive et les liquides coulent par l'ouverture produite par la cautérisation derrière le menton. On nourrit le malade à l'aide d'une sonde uréthrale enfoncée dans l'œsophage.

L'arrière-gorge est le siége d'une douleur assez vive à la suite des brûlures dues au passage des liquides chauds pendant l'opération. Soir: pouls, 104; température, 37°,8.

Le 6 au matin : pouls, 80; température, 36°,8. Lait et bouillon injectés avec la sonde. Soir: pouls, 88; température, 37°,2. Purée de viande crue, 100 grammes. Le malade en mange la moitié avec dégoût.

La déglutition se fait de nouveau, mais péniblement sans

doute en raison des brûlures du pharynx. Soir : pouls, 94; température, 37°,9.

Le 9 au matin : pouls, 80; température, 36°,3.

Petite hémorrhagie à la partie antérieure de la langue et survenue pendant que le malade buvait de l'eau vineuse. Le sang est arrêté avec de l'eau de Pagliari et de la glace.

L'escarre semble macérée en avant : on voit saillir çà et là des points rouges de bourgeonnement. Soir : pouls, 80; température, 37 degrés.

Le 10, pas d'hémorrhagie nouvelle.

On prescrit : Perchlorure de fer . . . . 10 grammes.
Eau . . . . . 20 —

En toucher l'escarre trois fois par jour en imbibant de ce liquide une boulette de charpie. Pouls, 88; température, 37°.

Le 13, nouvelle hémorrhagie, abondante cette fois, vers quatre heures du matin. On l'arrête avec de la glace et des tampons de perchlorure de fer.

Le malade est affaibli; son teint pâle.

Le 14, plus d'hémorrhagie. La plaie s'est détergée dans la majeure partie de son étendue. Bonnes granulations.

Badigeonnage de la plaie avec teinture de myrrhe étendue d'eau.

Le 16, plus d'accidents.

Bon bourgeonnement. La parole commence à être plus distincte. La pellicule cicatricielle se montre en certains points.

Le 18, la langue semble s'aplatir et son dos s'élargir, en même temps que sa section verticale paraît diminuer en hauteur. La rétraction cicatricielle commence donc à se manifester.

26 oct. Le malade quitte l'hôpital aujourd'hui, en conservant encore, vers la partie externe, une surface bourgeonnante d'environ 2 centimètres carrés. Il lui reste en outre la fistule rétromentale, résultat du passage de l'anse galvanocaustique. M. le professeur Bœckel conseille au malade de se faire cautériser ce trajet au nitrate d'argent tous les deux ou trois jours. Ce trajet s'est toutefois rétréci de beaucoup.

Le malade parle en articulant très-distinctement et sans dou-

leur. La langue s'est encore élargie beaucoup, grâce à la rétraction cicatricielle, laquelle commence à être un peu gênante, en ce sens qu'elle tend à fixer un peu trop fortement le bord supérieur de la section linguale au plancher buccal.

Bon état général.

La guérison se maintient jusque vers les derniers jours de février 1872. A cette époque, la tumeur récidiva, s'étendit successivement au maxillaire inférieur, au voile du palais, au pharynx, et le malade succombe fin mai aux progrès de son mal, après s'être trouvé quelques jours dans l'impossibilité d'avaler ni solides, ni liquides.

Nous devons ces derniers détails à l'obligeance de M. le docteur Sieffermann, de Benfeld.

Obs. 13. *Cancroïde de la langue. — Amputation de la moitié gauche de cet organe par l'appareil galvanocaustique. — Mort par septicohémie.*

Observation recueillie par M. Reibel, interne.

Joseph Bertrand, âgé de 65 ans, domicilié à Saint-Dié, entre à l'hôpital le 26 janvier 1872 pour une ulcération qui se serait développée, depuis environ six mois, sans cause connue, sur le bord gauche de la langue, et serait le siége de violents picotements, surtout la nuit.

État actuel. Ulcération longue d'environ 15 millimètres d'avant en arrière et occupant toute la hauteur du bord gauche de la langue; tout au pourtour se trouve une zone de tissu induré, s'étendant jusque vers la racine de la langue en arrière, et jusque vers le filet en avant; l'ulcération, qu'on reconnaît être de nature cancéreuse, ne s'étend pas en largeur au delà de la ligne médiane.

Il faut noter qu'en face et en dehors de la perte de substance, se trouve placée une molaire à peu près intacte, et un peu plus en avant une dent cariée, ébréchée, très-pointue.

Chaîne de ganglions, un peu marqués, en dedans du bord interne du sterno-mastoïdien droit; ganglion unique, assez marqué, au bord interne du sterno-mastoïdien gauche.

M. le professeur Bœckel ne pense pas néanmoins que ces

organes soient le siége d'une infiltration carcinomateuse. Toutefois la glande sous-maxillaire gauche paraît manifestement tuméfiée.

En raison des instances du malade et d'un succès encore récent, le professeur se décida à enlever la tumeur linguale au moyen de la galvanocaustie. L'opération fut exécutée le 29 janvier 1872, en suivant à peu près le même manuel opératoire que précédemment.

Mais l'opéré fut en proie à la septicohémie, et mourut de cette complication le troisième jour de l'opération.

Obs. 14. *Cancroïde de la langue. — Extirpation galvanocaustique. — Guérison.*

M. W..., de Phalsbourg, âgé de 65 ans, grand fumeur de pipes en terre, sent depuis le mois de juillet 1872 une induration dans le bord gauche de la langue; au bout de six semaines, ce point s'ulcère, donne lieu à une suppuration fétide et à des douleurs lancinantes, qui s'étendent jusqu'à la tempe. La parole devient difficile, l'appétit se perd et le malade maigrit rapidement.

En *novembre 1872* M. Bœckel le voit pour la première fois avec une ulcération gangréneuse du bord gauche de la langue, à parois largement indurées, qui s'étend de la base jusqu'à 2 centimètres de la pointe. Au milieu, l'induration atteint la ligne médiane; en arrière et en avant, elle se termine en pointe. Rien dans le plancher de la bouche, ni dans les ganglions du cou.

D'après l'examen de la tumeur, on diagnostique un cancroïde et l'on propose une opération, qui est pratiquée le *14 novembre 1872* à la maison de santé de la Toussaint.

L'anesthésie est maintenue complète pendant toute la durée de l'opération; celle-ci se fait entièrement à travers l'orifice buccal, quoiqu'il soit petit et que les maxillaires ne s'écartent pas largement. La présence des incisives inférieures est également gênante.

Un trocart courbe, enfoncé sous le filet de la langue, vient ressortir au milieu de la base et sert à passer le fil pour la sec-

tion médiane. Avant de serrer le fil, on attire fortement la pointe de la langue vers la droite pour respecter la partie saine du bord gauche. Cette section se fait rapidement et donne lieu à un léger suintement sanguin, qui s'arrête spontanément.

Avec une aiguille à anévrysme, on place ensuite le fil pour la section transversale postérieure au niveau du pilier antérieur. Enfin, l'anse, replacée une troisième fois autour du bloc ainsi circonscrit, le détache du plancher de la bouche.

Ces deux sections se pratiquent lentement, sans aucune perte de sang. Par contre, la face interne de la joue est légèrement brûlée par la vapeur.

A son réveil, le malade n'éprouve aucune douleur.

15 novembre. Le malade a bien dormi avec une légère injection de morphine; il n'éprouve plus de douleurs, ni dans la langue, ni dans la tête; mais la brûlure superficielle de la joue le fait un peu souffrir en avalant. Il se lève dès aujourd'hui.

Avec un pinceau on nettoie plusieurs fois par jour la bouche des mucosités gluantes qui s'y accumulent, et l'on imbibe chaque fois l'escarre avec de l'alcool phéniqué. En outre, gargarismes fréquents.

18 novembre. Le malade va bien et se promène tous les jours dans sa chambre. L'escarre commence à se détacher par lambeaux brunâtres.

19 novembre. Cette nuit, la plaie a donné lieu à une légère hémorrhagie secondaire, qui s'est, du reste, arrêtée spontanément. Le matin, on retire de gros morceaux d'escarres, sans aucune perte de sang. Le malade se nourrit facilement de substances liquides.

23 novembre. Les escarres sont complétement parties; la plaie se rétrécit déjà, quoiqu'elle soit encore couverte d'un enduit grisâtre, qui est probablement causé par l'emploi continu de l'alcool phéniqué. On le supprime et on se borne aux gargarismes à l'hyposulfite de soude phéniqué.

25 novembre. Le malade a fait hier une promenade à l'air et commence à manger des aliments solides. La parole est facile et distincte, malgré la perte de substance. La plaie, couverte de granulations, se rétrécit visiblement tous les jours.

8 décembre. L'opéré rentre chez lui entièrement guéri et ayant repris de l'embonpoint.

J'ai appris depuis qu'il avait succombé quelques mois plus tard à une affection de l'estomac, probablement carcinomateuse, et qu'il s'était reproduit dans les derniers temps une induration autour de la cicatrice linguale.

Obs. 15. *Tumeur de la langue. — Extirpation galvanocaustique. Guérison.*

M. X..., docteur en médecine, âgé de 61 ans, porte depuis le mois d'août 1872, sur le bord gauche de la langue, une ulcération à base indurée, qui correspond à la seconde molaire inférieure, isolée et rugueuse. Malgré l'avulsion de la dent et l'emploi du chlorate de potasse, l'ulcération ne guérit pas et l'induration de consistance presque cartilagineuse a même un peu augmenté. L'ulcère, situé au milieu du bord gauche de la langue, a 2 centimètres de long sur 1 de hauteur; l'induration s'arrête à un fort centimètre de la ligne médiane. Il n'y a pas de douleurs, mais sous le maxillaire on trouve un ganglion induré du volume d'une noisette.

Après avoir constaté l'insuccès des médications résolutives, M. Bœckel engage le malade à se soumettre à une opération, qui est pratiquée le *17 décembre 1872*, à la maison de santé de la Toussaint.

Après anesthésie complète, une première section transversale postérieure est pratiquée avec l'anse galvanocaustique à quelques millimètres en arrière de l'induration; une seconde divise la langue transversalement en avant; une troisième, parallèle à la ligne médiane, rejoint les extrémités internes des deux premières. Enfin, une quatrième application de l'anse sépare le fragment de langue ainsi circonscrit du plancher de la bouche.

En dernier lieu, on énuclée le ganglion induré avec le bistouri.

18 décembre. La nuit a été bonne, grâce à une injection de morphine. Ce matin, point de douleur à la langue, mais en avalant, le malade a des souffrances assez vives au pilier gauche du voile, qui avoisine la section. L'opéré est levé une partie de

la journée. L'escarre est imbibée à plusieurs reprises avec de l'alcool phéniqué.

20 décembre. État général excellent; point de fièvre; l'escarre a beaucoup gonflé, les premiers morceaux commencent à se détacher. Aucune odeur, grâce aux désinfectants.

23 décembre. La plaie est à peu près nettoyée, sans aucune hémorrhagie secondaire; le malade rentre chez lui.

Dans la première quinzaine de janvier, la cicatrisation est complète, sans gêne appréciable dans la parole.

Obs. 16. *Énorme polype fibreux de la matrice. — Section galvanocaustique du pédicule. — Guérison.*

La femme J..., âgée de 46 ans, de Bueswiller, entre à la maison de santé des diaconesses pour un énorme polype fibreux de la matrice, descendu dans le vagin et qui donne lieu depuis des années à des ménorrhagies de plus en plus fortes. Aussi la malade, d'une bonne constitution primitive, est complétement anémique.

L'opération est pratiquée le *20 novembre 1871,* avec l'assistance de mon collègue et ami, le professeur Herrgott, et d'un certain nombre d'élèves.

La malade est chloroformée, puis j'applique sur la tumeur un petit forceps, au moyen duquel je l'amène au dehors, non sans avoir été obligé de débrider la vulve des deux côtés pour éviter une rupture du périnée. On constate alors que le polype a le volume d'une forte tête de fœtus à terme et que son pédicule, de la grosseur du pouce, remonte dans le col pour s'implanter probablement vers le fond de l'utérus.

On l'étreint vigoureusement dans l'anse galvanocaustique, puis on y fait passer un courant faible. La section s'opère en une minute sans une goutte de sang. Les incisions vulvaires sont réunies par deux points de suture.

Dès le surlendemain, il s'établit une suppuration abondante et fétide, et le thermomètre monte à plus de 39 degrés. La fièvre et la suppuration ne cèdent qu'au bout de quinze jours, pendant lesquels on pratique des injections vaginales désinfectantes. En irriguant l'intérieur de la matrice avec une sonde

à double courant, on aurait peut-être abrégé cette période fébrile.

Quoi qu'il en soit, la femme se rétablit bien et a été revue plusieurs fois dans un excellent état de santé.

Obs. 17. *Carcinome en chou-fleur du col utérin. — Amputation du col. — Guérison.*

Mme J..., de Strasbourg, âgée de 48 ans[1], était traitée depuis six mois pour une affection utérine avec leucorrhée fétide, mêlée de sang. Voyant l'insuccès des médications et entrevoyant la possibilité d'une opération, M. Hecht, son médecin, me pria de l'examiner en janvier 1872. La malade était très-émaciée; un énorme chou-fleur ulcéré, partant du col de la matrice, occupait le fond du vagin; mais au niveau de l'insertion vaginale, il restait à peu près 2 millimètres de tissu sain, permettant l'application de l'anse galvanocaustique. Les ganglions de l'aine n'étaient pas altérés.

L'opération fut pratiquée le 23 janvier 1872, avec l'assistance de mes collègues, MM. Hecht et J. F. Gross, pendant le sommeil chloroformique. J'accrochai le col avec des pinces de Musseux et l'attirai près de la vulve. Puis l'anse de platine, montée dans le serre-nœud, fut glissée par-dessus la pince et appliquée sur le col au niveau même de l'insertion du vagin. Pour empêcher l'anse de descendre pendant la constriction, je traversai le col immédiatement au-dessous avec une aiguille courbe. Alors on fit passer le courant, et la section s'acheva en deux minutes sans aucune hémorrhagie, si ce n'est celle provoquée par les griffes.

A son réveil, la malade n'éprouva aucune douleur et il ne survint ni fièvre, ni sensibilité du ventre pendant toute la durée de la guérison.

L'escarre gonfla beaucoup les premiers jours et s'élimina sous forme de lambeaux brunâtres volumineux avec une suppuration abondante.

---

1. Dans la thèse de M. Reibel, cette observation (XXI) est très-écourtée et l'âge de la personne est fixée d'une manière fautive à 60 ans.

On fit quotidiennement plusieurs injections avec la solution d'hyposulfite de soude phéniquée.

Au bout d'un mois et après quelques cautérisations au nitrate d'argent, la guérison fut complète. Le vagin se terminait en cul de poule, au centre duquel il restait un petit orifice. Les règles se rétablirent; la femme reprit des couleurs et de l'embonpoint et se porte encore très-bien un an après l'opération.

Obs. 18. *Cancroïde de l'extrémité inférieure du rectum. — Extirpation galvanocaustique. — Guérison.*

Recueillie par M. le docteur Reichard.

Heitz, Joseph, journalier, âgé de 52 ans, d'une forte constitution, entre à la clinique, le 10 octobre 1872, pour une ulcération à la marge de l'anus. Atteint autrefois d'une fistule, il a été opéré à deux reprises, en 1869 et 1870, la dernière fois par M. le professeur Rigaud; mais la plaie de l'incision ne se ferma pas complétement.

Aujourd'hui, on trouve sur le bord antérieur de l'anus, un peu à gauche du raphé périnéal, une ulcération à bords déchiquetés, qui remonte dans le rectum et qui est large de 2 centimètres. Sur les bords, la muqueuse est recoquevillée et forme des bourrelets indurés; en général, tout le fond de l'ulcère offre une induration bien marquée. Au moyen du spéculum de Sims, introduit dans le rectum, on met à découvert toute l'ulcération. Elle remonte à 3 centimètres dans le rectum, a une forme serpigineuse et présente sur différentes places des végétations mollasses. L'une de ces productions est enlevée pour être examinée au microscope. Elle renferme dans son centre des globes épidermiques, ce qui fait porter le diagnostic d'*ulcère cancroïdal.* Les ganglions des aines sont légèrement engorgés.

Plusieurs cautérisations superficielles sont pratiquées sans succès; on se décide alors, le *30 octobre 1872*, à une excision totale de la production morbide au moyen de l'anse galvanocaustique.

Le malade étant endormi, on introduit une large gouttière

dans le rectum pour mettre l'ulcère à nu. Deux coups de trocart pénétrant par la peau du périnée et sortant dans le rectum de chaque côté de l'induration permettent de la délimiter par deux sections latérales. Pour une troisième section, transversale supérieure, on entraîne le fil de platine au moyen d'une aiguille à anévrysme. Enfin, le cancroïde ainsi délimité est soulevé par une pince-griffe et séparé de sa base par une quatrième application de l'anse galvanocaustique.

Sur l'escarre on place simplement un petit bourdonnet imbibé d'hyposulfite phéniqué.

Aucun accident, guère de fièvre à la suite de l'opération. La température du soir la plus élevée ne dépasse pas 38°,2 le troisième jour; puis elle devient normale. Suppuration abondante. Les selles ne peuvent naturellement pas être retenues pendant les trois premières semaines.

Dès le 11 novembre, l'escarre est éliminée et la plaie couverte par une couche de bourgeons rosés. Le 25 novembre, elle a déjà diminué grandement de surface.

Le 15 décembre, la cicatrisation est complète; avec un léger rétrécissement de l'anus, qui ne gêne nullement les fonctions de défécation.

Obs. 19. *Cancroïde de la cloison recto-vaginale. — Extirpation du périnée et de la cloison recto-vaginale, au moyen de l'anse galvanocaustique. — Guérison.*

Recueillie par M. Schlumberger, interne.

Wolff, Élisabeth, âgée de 75 ans, servante, de Lahr (grand-duché de Bade), est entrée à l'hôpital, salle 46, service de M. le docteur Schneiter, pour de prétendues hémorrhoïdes.

Elle est évacuée au service de chirurgie le 28 février 1873.

C'est une femme encore robuste, malgré son âge, d'une bonne coloration et qui n'a jamais été malade. Elle a été mariée, mais n'a pas eu d'enfants.

Depuis deux mois elle éprouve de grandes difficultés d'aller à la selle et sent des boutons à la marge de l'anus. Le passage des matières provoque chaque fois des pertes de sang et de violentes douleurs; mais dans l'intervalle elle ne souffre guère.

Les fonctions digestives sont bonnes.

En examinant la région, on voit sur le pourtour supérieur de l'anus des végétations en forme de crêtes de coq, rougeâtres et mollasses, qui semblent sortir du rectum. L'introduction du doigt dans l'orifice anal est très-douloureuse et fait reconnaître une série de bosselures dures, implantées sur la paroi antérieure du rectum, jusqu'à 6 centimètres de hauteur. D'autres bosselures font hernie entre les grandes lèvres, et en pratiquant le toucher vaginal, on s'assure que la cloison recto-vaginale est dégénérée et indurée dans toute son épaisseur jusqu'à une distance de 2 à 3 centimètres du col utérin. Les ganglions de l'aine sont très-légèrement engorgés.

La malade demande instamment à être opérée, en raison des douleurs intenses que lui cause chaque défécation. Considérant l'excellent état général de la malade, M. Bœckel s'y décide, mais en lui représentant que l'opération sera suivie d'une incontinence des matières fécales.

La malade y est préparée par un purgatif à l'huile de ricin.

L'opération est pratiquée le *5 mars 1873,* pendant l'anesthésie complète.

Le long de l'index, on fait pénétrer un trocart courbe dans le rectum et l'on perfore la cloison recto-vaginale un peu au-dessus et à droite de la limite supérieure de la tumeur. Le fil de platine est introduit dans la canule et son extrémité ramenée par le vagin. Cette première anse est engagée dans le serre-nœud et divise la cloison et le périnée au ras de la grande lèvre dans l'espace de cinq minutes. Du côté gauche, la section correspondante dut être faite en deux fois, parce que la tumeur s'étendait au delà des limites de la cloison. Le trocart est d'abord enfoncé dans la fesse, un peu en dehors du mal et vient sortir dans le vagin; cette section s'achève en quatre minutes quarante secondes. Pour une troisième application de l'anse, le trocart pénètre de l'extrémité supérieure de la seconde section dans le rectum et l'on achève ainsi de diviser la cloison recto-vaginale du côté gauche. Un léger suintement sanguin, qui se produit à ce moment, est arrêté par quelques attouchements avec l'anse rougie.

Enfin, l'anse de platine, glissée dans les deux profondes rainures qui ont été creusées, vient étreindre transversalement la cloison recto-vaginale au-dessus de la tumeur et à 2 $^1/_2$ centimètres du col. Cette quatrième et dernière section s'achève en trois minutes et demie, sans aucune hémorrhagie.

Un tampon d'hyposulfite phéniqué est placé dans le cloaque et la malade reportée dans son lit. L'opération a duré une heure en tout.

Examen de la tumeur. Elle a à peu près la forme d'un prisme triangulaire; sa longueur est de 6 centimètres, sa largeur de 5 centimètres. Sur la coupe, elle présente une série de petits grains jaunes, enchâssés dans une masse d'apparence grisâtre. L'examen microscopique fait voir que c'est un cancroïde des mieux caractérisés, avec lobules et globes épidermiques.

6 mars. La malade n'a pas éprouvé de douleurs à la suite de l'opération; les escarres, triangulaires de chaque côté, sont encore sèches. Rétention d'urine.

7 mars. Purgatif à l'huile de ricin, qui opère plusieurs fois.

10 mars. La suppuration commence à devenir abondante et les escarres se détachent par fragments. Les selles sont demi-liquides et remplissent constamment le cloaque. Pour empêcher cet inconvénient, on prescrit du bismuth et une pilule d'opium le soir. — Injections désinfectantes répétées.

13 mars. Les escarres sont complétement éliminées; les plaies des deux côtés encore un peu pâles. La suppuration est extrêmement abondante et stagne dans le cloaque par suite du rapprochement des grandes lèvres; chaque fois qu'on les écarte, il s'écoule un flot de pus. On cherche à y obvier en plaçant un gros tube de caoutchouc dans le vagin; mais il s'échappe malgré différents essais de fixation et il faut y renoncer. Du reste, l'état général est satisfaisant, l'appétit est assez bon; la température du soir n'a jamais dépassé 38°,7. — Injections vaginales toutes les deux heures.

19 mars. Jusqu'à présent l'état général était resté très-satisfaisant, quand, à onze heures du matin, la malade est prise d'un violent frisson qui dure une demi-heure. La température, qui était à 38 degrés, monte rapidement jusqu'à 40°,5. On n'en

peut pas trouver la cause dans l'état des plaies et il faut l'attribuer à l'ouverture trop prolongée de la fenêtre qui se trouve à côté de la malade.

L'accès de fièvre n'est pas suivi de sueur. Le soir, la température descend à 37°,5.

20 mars. Le frisson d'hier s'explique aujourd'hui par une rougeur érysipélateuse, qui occupe toute la partie supérieure de la face.

Sulfate quinine, 0,80. — Embrocations d'axonge.

25 mars. L'érysipèle a poursuivi sa marche autour de la tête jusqu'à ce jour, en maintenant la température entre 39 degrés et 40°,3.

Ce matin, toute rougeur érysipélateuse a disparu et la température est tombée à 36°,7.

A partir de ce moment, il ne survient plus d'incidents, les plaies de la partie latérale du vagin et du rectum granulent bien et se ferment, quoique lentement. La suppuration, d'abord encore abondante, va en diminuant. L'appétit est bon; il n'y a plus de fièvre.

Le *7 avril*, la malade se lève pour la première fois; elle est encore un peu faible, mais ses forces reviennent tous les jours. Les plaies sont complétement cicatrisées.

20 avril. La malade est complétement remise de son opération. Elle a tous les jours une selle moulée, de sorte qu'elle n'éprouve pas grand inconvénient de son incontinence fécale. Elle est soumise aujourd'hui à un examen à fond avec le spéculum de Sims. En écartant les grandes lèvres, on aperçoit tout aussitôt dans le fond la muqueuse de la paroi postérieure du rectum. Sur les côtés, une cicatrice lisse réunit cette muqueuse à celle du vagin. Tout en haut, il reste à peu près 2 $^1/_2$ centimètres du vagin qui entoure le col de la matrice. Le restant de la cloison recto-vaginale est bordé par un liséré cicatriciel mince, sauf du côté gauche où la cicatrice est épaissie et entourée d'une induration suspecte qu'on se propose de surveiller.

1er mai. L'induration signalée a augmenté et est évidemment une récidive due à une extirpation incomplète sur ce point.

On décide une opération complémentaire, tout en ne se dissimulant pas qu'on pourrait intéresser le cul-de-sac péritonéal postérieur. Mais on compte dans cette éventualité sur l'agglutination des bords de la plaie par l'escarre pour empêcher les accidents.

L'opération complémentaire est pratiquée le *3 mai*, après purgation préalable.

On pratique de nouveau, avec l'anse galvanocaustique, deux sections longitudinales de chaque côté de l'induration et une section transversale supérieure (cette dernière avec le porte-ligature courbe) qui divise la cloison recto-vaginale au ras du col et atteint presque le fond du cul-de-sac vaginal à gauche. Le péritoine ne paraît pas avoir été ouvert.

4 mai. La malade n'a aucunement souffert depuis l'opération. Ventre complétement indolore.

20 mai. On examine la femme avec le spéculum et l'on constate la guérison complète.

C. EXTIRPATION DE TUMEURS INSÉRÉES DANS DES CAVITÉS CLOSES.

Obs. 20. *Épiplocèle irréductible. — Ablation galvanocaustique. Guérison.*

Observation publiée dans la thèse de M. Reibel (*loc. cit.*).

M. M..., directeur d'une fabrique dans les Vosges, âgé de 34 ans, d'une constitution sèche, est atteint depuis l'âge de 12 ans d'une hernie inguinale droite, pour laquelle il porte un bandage, qui ne retient qu'incomplétement la tumeur. Celle-ci augmente avec les années et occasionne des tiraillements et des troubles digestifs sérieux.

En 1869, le malade consulte pour la première fois M. le professeur Bœckel au sujet de sa hernie. Elle distend le scrotum et lui donne le volume d'une tête de fœtus à terme. Quand on la malaxe, on en fait rentrer une petite portion avec gargouillement (anse intestinale); le reste a une consistance pâteuse (épiploon). Malgré le volume de la portion qui reste irréductible,

la partie engagée dans l'anneau est extrêmement mince, au point qu'on se demande un instant s'il ne s'agit pas d'un lipome scrotal. Le testicule se trouve à la partie inférieure et interne de la tumeur; le cordon passe au-devant d'elle; la hernie paraît inguinale directe et non congénitale.

On fait observer à M. M... le décubitus horizontal pendant quinze jours, en le purgeant de deux jours l'un et en le soumettant à une diète exclusivement liquide, très-rigoureuse. En même temps la tumeur est comprimée au moyen d'une bande élastique et soumise tous les jours à des tentatives de taxis. La combinaison judicieuse de ces moyens avait déjà réussi plusieurs fois à M. Bœckel dans des cas de hernies anciennes très-volumineuses et jugées irréductibles.

Effectivement on parvient, au bout d'une dizaine de jours, à réduire à peu près la moitié de la tumeur; mais un bandage très-fort placé sur l'anneau et le pédicule est impuissant à empêcher la descente de la partie réduite. Le malade, fatigué de ces tentatives assez douloureuses, rentre chez lui, se promettant de revenir plus tard.

En 1870, le malade, étant à Paris, consulte M. Nélaton, qui lui conseille le repos au lit et le taxis. Comme ce traitement avait déjà été infructueux l'année précédente, M. M... n'en fait rien et vient en juin 1870 à Strasbourg, pour réclamer une opération radicale. M. Bœckel, voyant le malade très-affaibli par les mauvaises digestions résultant du tiraillement de l'estomac, et considérant qu'il est exposé d'un jour à l'autre à avoir une hernie étranglée, finit par se décider à une opération, qui est pratiquée le 9 juin 1870, après l'administration préalable d'un purgatif.

Opération. Le malade étant anesthésié, on incise le scrotum et le sac herniaire, qu'on trouve très-mince. Un paquet énorme d'épiploon induré est mis à nu. L'anneau inguinal externe admet cependant à peine l'extrémité du doigt, et la partie d'épiploon qui y est engagée est très-mince et de consistance normale. Par contre, dans le scrotum, la masse épiploïque est hypertrophiée et charnue; c'est ce qui a empêché sa réduction à travers l'anneau. Pour obturer cet orifice, on saisit la masse à

deux ou trois travers de doigt au-dessous de cette ouverture, dans l'anse de platine dans laquelle on fait passer le courant de la pile de Leiter. Une petite portion, qui a été coupée trop vite, saigne; on la reprend dans l'anse et on la coupe un peu plus haut et plus lentement. Le bord de l'épiploon offre un léger liséré noir et sec. La masse enlevée pèse trois cent cinquante grammes et forme, dépliée, un carré de dix-huit centimètres de côté.

L'incision du scrotum, faite au bistouri, saigne en deux points. On arrête le sang avec le cautère électrique et l'on réunit les bords de la plaie par-dessus les petites escarres. A ce moment l'on s'aperçoit avec frayeur qu'une partie de l'épiploon, à peu près la moitié, est rentrée dans la cavité péritonéale avec l'escarre de son bord. On s'empresse de maintenir le reste en le traversant avec une épingle, mais sans chercher à ramener la portion qui s'est réduite.

Spica de l'aine, glace, injections sous-cutanées de morphine.

Dans la journée, il survient un seul vomissement, suite du chloroforme; aucune douleur abdominale.

10 juin. Mouvement de fièvre, ventre plat, indolore à la pression, quelques légères coliques et nausées. Suintement séreux abondant le long du pédicule épiploïque.

Glace, bouillon, pansement désinfectant.

11 juin. Même état. Température, 39°,6 le soir. Émission spontanée de vents.

14 juin. Le mouvement fébrile a continué; la température est tous les matins au voisinage de 38 degrés; les soirs, elle monte à 39 degrés et un à deux dixièmes. Le ventre reste toujours plat et indolore. Un purgatif à l'huile de ricin a amené des selles faciles. Par contre, la portion d'épiploon restée dans la plaie s'est boursouflée et forme un champignon qui bouche l'ouverture de la peau et fournit une sécrétion fétide, malgré des applications de perchlorure avec lesquelles on cherche à le momifier. Les téguments avoisinants sont rouges et décollés par le pus, qui ne peut pas bien s'échapper.

Pour parer à ces inconvénients, on se décide à faire tomber ce champignon épiploïque par l'application d'un fil, d'autant plus que les adhérences ont eu le temps de s'établir.

Le 16, la partie liée tombe et le pus peut maintenant couler facilement.

En palpant le ventre, qui est toujours plat et indolore, on sent à gauche et un peu au-dessous de l'ombilic une petite tumeur dure, non douloureuse, qui est formée évidemment par le bord de l'épiploon rétracté. La température est encore à 39°,4 le soir.

Le 18, la température est tombée à 37 degrés le soir; le pus n'a plus aucune odeur. L'appétit se déclare; les selles sont spontanées et faciles.

Le 30, la plaie est presque cicatrisée; le malade commence à se lever sans bandage.

Le 15 juillet, le malade rentre chez lui, muni, par précaution, d'un léger bandage. On ne sent plus aucune trace de hernie, même quand il tousse. De même, on ne retrouve plus, à la palpation du ventre, l'épiploon induré et rétracté.

M. M... a été revu en juin 1872 et se porte parfaitement bien. Il digère facilement et n'a plus de hernie.

Remarques. La partie la plus saillante de cette observation, c'est l'innocuité absolue de cette escarre galvanocaustique qui est rentrée dans la cavité péritonéale. En effet, le mouvement fébrile qui s'est déclaré chez cet opéré, et qui a persisté une huitaine de jours, était dû évidemment au phlegmon sous-cutané développé autour du champignon épiploïque, et non à des accidents inflammatoires du côté du péritoine.

Du reste, les expériences de certains ovariotomistes, qui divisent les adhérences par la cautérisation ignée, pouvaient faire espérer ce résultat; cependant ce n'est pas sans une certaine appréhension que M. Bœckel vit disparaître l'épiploon cautérisé dans la cavité péritonéale.

A l'avenir il sera permis d'être plus hardi dans des cas de ce genre et de diviser immédiatement l'épiploon au ras de l'anneau inguinal, sauf à le voir se réduire. La marche de la plaie en serait beaucoup simplifiée et le malade échapperait aux tiraillements douloureux et persistants qui résultent des adhérences épiploïques à l'anneau.

Obs. 21. *Sarcocèle inclus en partie dans le canal inguinal. — Extirpation avec section galvanocaustique du cordon. — Guérison.*

Observation recueillie par M. Ringeisen, in *De l'Ectopie du testicule* (thèse de Strasbourg, 1868, 3e série, no 135, p. 27).

Simon Moyses, de Sarreguemines, âgé de 42 ans, entre à la clinique chirurgicale, le 22 novembre 1858, pour une tumeur de l'aine.

Cet homme est marié depuis cinq ans, mais n'a pas eu d'enfants; il est commerçant ambulant et exposé par là à des fatigues continuelles. Il raconte qu'à 18 ans il reçut un coup de pied de cheval sur le testicule gauche, qui enfla d'abord beaucoup, pour diminuer ensuite et disparaître sous la peau du ventre. Cependant il prétend que les fonctions génitales sont restées normales.

Il y a trois ans, c'est-à-dire vingt et un ans après le premier accident, il sent après deux ou trois jours de douleur un engorgement du testicule gauche rétracté. Depuis quelque temps le testicule droit, toujours assez petit, a encore diminué de volume; mais le malade affirme qu'il peut toujours remplir ses devoirs conjugaux.

État actuel. Dans l'aine gauche on trouve une tumeur, du volume d'un œuf de dinde, dont le grand axe est dirigé obliquement de haut en bas. Elle est dure, peu douloureuse à la pression et occupe la région de l'anneau inguinal externe. La palpation profonde de la fosse iliaque ne laisse pas reconnaître de ganglions engorgés. La peau est mobile sur la tumeur. Le testicule droit est petit comme celui d'un enfant, de consistance mollasse. Cependant en le comprimant on y provoque de la douleur. Pénis petit, scrotum affaissé, surtout à gauche.

Le malade a les yeux excavés, le teint jaune brun, les mains décharnées.

Pas d'appétit, constipation habituelle.

Le *25 novembre 1868* l'opération est pratiquée pendant l'anesthésie chloroformique. Incision de 10 centimètres à la peau

selon le grand axe de la tumeur, puis incision de l'aponévrose du grand oblique et énucléation de la tumeur. Une grande partie de celle-ci était en dehors du canal inguinal et simplement accolée à l'orifice externe. Un fil de soie est jeté sur le cordon, puis on place sur le même point l'anse galvanocaustique, qui le divise, sans hémorrhagie, en une demi-minute. Les angles supérieur et inférieur de la plaie sont réunis par des sutures, le centre pansé avec une mèche de charpie.

La plaie guérit sans réaction et sans aucun accident. Elle est complétement cicatrisée le 11 décembre, jour de la sortie du malade.

Obs. 22. *Carcinome du testicule gauche. — Extirpation avec section galvanocaustique du cordon. — Guérison.*

M. W..., âgé de 50 ans, domicilié à Bischheim, a vu survenir une tumeur du testicule gauche qui, en quelques mois, a atteint le volume d'un poing d'adulte. La castration est pratiquée le *11 juillet 1870* avec l'assistance du docteur Jacobi, médecin du malade.

Chloroformisation. Incision des téguments et isolement de la tumeur. Division galvanocaustique du cordon et d'une large adhérence à la cloison du dartos, sans ligature préalable. Point d'hémorrhagie. L'escarre du cordon se rétracte dans le canal inguinal et ne paraît pas avoir suppuré. Guérison en trois semaines, encore persistante en 1873.

Obs. 23. *Testicule tuberculeux. — Castration avec section galvanocaustique du cordon. — Guérison.*

M. B..., âgé de 62 ans, carrossier, habitant la Robertsau, affecté d'une bronchite suspecte, quoique d'une constitution vigoureuse, est traité depuis un an par M. le docteur François, pour un testicule tuberculeux du côté gauche. Plusieurs fistules se sont formées successivement et des douleurs intenses font réclamer au malade une opération. Je pratique la castration le *20 décembre 1870.* Le testicule, du volume d'une petite poire,

est énucléé avec le bistouri et le cordon divisé par l'anse galvanocaustique, sans hémorrhagie.

La guérison se fit attendre plusieurs mois, mais survint sans accidents.

Aujourd'hui, l'autre testicule commence à s'indurer, mais le malade peut continuer à travailler, quoiqu'il porte de petites cavernes au sommet des poumons.

Obs. 24. *Carcinome du testicule. — Castration avec section galvanocaustique du cordon. — Guérison.*

M. A..., de Cornimont, âgé de 43 ans, m'est adressé par son médecin à cause d'une énorme tumeur du testicule gauche, dont le début ne remonte pas à plus de dix-huit mois.

L'opération fut pratiquée le *3 février 1872* à la maison de santé de la Toussaint. Incision du scrotum et énucléation de la tumeur avec le bistouri; division du cordon avec l'anse galvanocaustique, sans hémorrhagie. L'escarre se rétracte très-haut dans le canal inguinal, parce que le cordon avait été violemment attiré au dehors par le poids de la tumeur qui était de 1150 grammes. — Guérison rapide sans accidents et sans suppuration appréciable de l'escarre du cordon. Quelques mois plus tard il survint une récidive dans les glandes iliaques.

Obs. 25. *Carcinome du testicule. — Castration avec section galvanocaustique du cordon. — Guérison.*

Observation recueillie par M. Reibel, interne, et publiée dans sa thèse (*loc. cit.*).

Antoine Thomas, âgé de 32 ans, maçon à Schwobsheim, entre à la clinique chirurgicale (salle 105), le 14 mars 1872, pour une tumeur des bourses.

Interrogé sur la durée et la marche de l'affection, ainsi que sur les circonstances dans lesquelles elle s'est développée, le malade nous dit qu'il n'a vu apparaître son testicule gauche que depuis environ six mois. A cette époque, il se serait montré une petite tumeur au pli de l'aine gauche, tumeur assez petite qui n'aurait donné lieu à aucune gêne ni à aucune douleur.

Le volume en resta stationnaire d'abord, et il ne commença

à s'accroître d'une manière sensible qu'il y a environ quatre mois. Dès lors l'augmentation de volume fut si rapide, qu'aujourd'hui la tumeur a la forme d'une betterave de moyenne grosseur. Du reste, à aucune époque elle ne fut le siége d'une douleur quelconque, et si le malade demande à en être débarrassé, c'est uniquement en raison de la gêne que lui occasionne le poids considérable de ce néoplasme.

État actuel. Homme fort, vigoureux, bien constitué, à peau brune et hâlée, ne présentant aucun signe de cachexie.

Quant à la tumeur, elle est pyriforme et occupe la majeure partie des bourses, en refoulant le testicule droit. Elle est dure presque partout, ne présentant un peu d'élasticité ou de rénitence qu'en deux points où l'on observe des bosselures assez considérables, l'une située en avant et en haut, l'autre en bas. On remarque une troisième bosselure en dehors et à gauche, mais elle est dure.

Quant au pédicule, il est gros et paraît se prolonger même un peu au delà de l'orifice externe du canal inguinal gauche, où il semble se continuer avec le cordon fortement œdématié et épaissi qu'on sent à travers les parois abdominales.

Pas d'engorgement ganglionnaire.

En raison de l'incarcération primitive du testicule gauche dans le canal inguinal, où il était soumis à de fortes pressions, en raison du développement rapide de la tumeur, on est tout d'abord autorisé à admettre l'existence d'un néoplasme malin (sarcome, carcinome). On doit écarter l'idée d'un hydrocèle en raison de l'absence de fluctuation nette et de transparence de la tumeur; l'hématocèle n'est pas non plus admissible.

Opération le 18 mars 1872.

Incision des bourses et énucléation de la tumeur au moyen du bistouri. On pédiculise la tumeur au niveau de l'orifice externe du canal inguinal, en l'étreignant à l'aide d'un fil de soie ciré, épais, double, fortement tordu et maintenu au moyen de plusieurs nœuds.

On passe alors, autour du pédicule et au-dessus du fil de soie, l'anse galvanocaustique qui divise les parties sans hémorrhagie.

Le cordon se rétracte près de l'anneau inguinal interne. Escarre peu épaisse.

On abrase ensuite avec l'anse galvanocaustique une portion de tissu cellulaire épaissie, dégénérée, située à la face interne des bourses à gauche.

Pansement à la solution de sulfite de soude phéniquée.

N. B. La tumeur, pesée après l'ablation, présentait un poids de 660 grammes. L'examen microscopique en a été fait par L. Gross, chef des cliniques, qui a trouvé le néoplasme de nature encéphaloïde.

La guérison marcha sans incidents et le 9 avril le malade rentra chez lui avec une plaie presque entièrement cicatrisée. — En juillet il revint à la clinique avec une récidive dans les ganglions iliaques.

Obs. 26. *Ovariotomie. — Section galvanocaustique du pédicule. — Hémorrhagie. — Ligature. — Mort par péritonite au bout de huit jours.*

Observation recueillie par M. Bostetter, interne.

Julie Wecker, du Palatinat, âgée de 45 ans, mariée, entre à l'hôpital le 15 avril 1873.

C'est une femme d'une bonne constitution, d'une taille élevée, réglée normalement depuis l'âge de 21 ans, mère de cinq enfants, dont l'aîné a 11 ans et le cadet 5 ans. Elle est sujette aux érysipèles de la tête.

En 1868, un an après son dernier accouchement, elle s'aperçut que son ventre commençait à grossir, quoique cependant ses règles continuassent à se montrer tous les mois. Depuis dix-huit mois le volume de son ventre la gêne dans ses travaux et elle y ressent des douleurs assez fréquentes, accompagnées de métrorrhagies. Un médecin qu'elle alla consulter reconnut un kyste de l'ovaire et l'engagea à se faire opérer. Elle ne s'y décida que dans ces derniers temps après une nouvelle augmentation de la tumeur.

État actuel. La malade est amaigrie, quoique son appétit soit conservé et ses digestions normales. Menstruation toutes les trois

semaines, comme à l'ordinaire. Légère bronchite, œdème des membres inférieurs.

L'abdomen est distendu par une tumeur globuleuse, présentant quelques bosselures et mesure 98 centimètres de tour. Veines sous-cutanées fortement développées. La tumeur occupe le milieu du ventre et remonte jusqu'à trois travers de doigt de l'appendice xyphoïde, elle est fluctuante et la sensation de flot se transmet d'une extrémité à l'autre. Elle ne proémine pas dans les culs-de-sac vaginaux. Col volumineux, mobile, fortement échancré.

Opération le 18 avril 1873.

L'anesthésie obtenue, on pratique sur la paroi abdominale une incision de 11 centimètres au milieu de la ligne blanche sous-ombilicale. Le kyste mis à nu est ponctionné avec le grand trocart muni d'un tube de caoutchouc; il s'en écoule un peu plus de 4 litres d'un liquide mucilagineux, verdâtre. On le saisit avec des pinces à griffes et on l'amène assez facilement au dehors grâce à l'absence d'adhérences. A la loge principale se trouvait joint un appendice du volume du poing, formé par un amas de petits kystes à contenu mucilagineux épais. Le pédicule est large et court; on l'étreint avec un fil de fer et un serre-nœud à une faible distance du kyste, de façon à y interrompre la circulation; puis on applique l'anse galvanocaustique à 2 ou 3 millimètres au-devant. En une minute la division est complète. La surface de section est très-petite et n'a guère plus d'un centimètre carré, il est évident qu'on pourrait la réduire sans danger dans l'abdomen si l'hémostasie était assurée.

Avant de défaire le serre-nœud, on jette un ruban autour du pédicule pour le retenir en cas d'hémorrhagie. Effectivement, à peine le fil de fer est-il enlevé, les tissus ramassés par le serre-nœud se déplissent et une hémorrhagie artérielle de médiocre intensité se déclare. On se décide alors à lier le pédicule en masse avec un fil de soie. La malade n'a perdu en tout que quelques cuillerées de sang.

On procède ensuite à la toilette du péritoine et l'on s'assure de l'état des parties. Le kyste siégeait dans l'ovaire gauche,

comme on l'avait supposé; l'autre ovaire est sain, la matrice volumineuse, mais non altérée. La ligature occupe le sommet du ligament large à un centimètre seulement de l'angle correspondant de la matrice.

La réunion se pratique moyennant deux points de suture enchevillés, profonds, et une série d'épingles réunissant la peau. Le pédicule, momifié par l'alcool phéniqué, est traversé par une cheville d'acier qui le maintient dans l'angle inférieur de la plaie, non sans un tiraillement assez considérable de la matrice.

Toute l'opération, pansement compris, a duré cinquante minutes.

Dès le surlendemain, *19 avril,* le ventre qui était resté assez plat et indolore jusque-là, se météorise et devient sensible. En même temps il se déclare un érysipèle de la partie supérieure de la face, comme la malade en avait déjà eu plusieurs, et la température monte à 41 degrés.

L'érysipèle ne dure que deux jours, mais les symptômes de péritonite s'accentuent de plus en plus : météorisme, constipation opiniâtre, vomissements d'abord jaunâtres, puis porracés, et la malade succombe le *24 avril,* sixième jour après l'opération.

Autopsie le 25 avril, 28 heures après la mort. Nous en rapporterons seulement ce qui intéresse la galvanocaustie.

Les anses intestinales sont hyperémiées, énormément distendues, toutes soudées avec les organes voisins par un dépôt fibrineux, mêlé de flocons d'un jaune verdâtre. Ces exsudats se rencontrent même entre le foie et le diaphragme. Dans les parties inférieures de l'abdomen et surtout dans l'excavation on rencontre une nappe de pus assez épaisse. Entre la matrice et le pubis se trouve une cavité limitée en arrière par les ligaments larges et tapissée par une épaisse fausse membrane. Il y avait là un foyer de pus primitivement enkysté et qui s'est déversé plus tard dans le reste de l'abdomen.

En examinant la face interne de la paroi abdominale, rabattue par une incision semi-lunaire, on constate que la réunion de l'incision est partout solide, sauf sur un seul point très-restreint. En bas on voit apparaître un bout de la ligature du pédi-

cule, quoiqu'elle tienne encore et que la cheville destinée à la maintenir au dehors soit en place. Du pus a donc dû filtrer par là dans le péritoine.

Après avoir coupé la ligature, les parties liées se déplient et l'on reconnaît que le pédicule est formé par le sommet du ligament large, y compris le ligament rond et la trompe. Celle-ci est divisée à un centimètre de son orifice utérin. Les parties en voie de mortification forment, après le déplissement, une ligne de un centimètre de large sur six de long.

Remarques. Si le pédicule de cette tumeur ovarique avait pu être divisé à sec par le cautère et réduit dans le ventre, la femme se serait trouvée dans de bien meilleures conditions pour la guérison. D'abord, par la fermeture totale de l'abdomen, la tendance à la suppuration aurait été bien moindre. Puis on aurait évité la formation de cette poche entre la matrice et le pubis.

La principale difficulté au succès de la galvanocaustie dans ces cas résulte de la largeur du pédicule qui est presque toujours constitué par le ligament large tout entier. On parvient bien à le ramasser dans le serre-nœud en une masse arrondie, mais, quand on enlève le fil constricteur, l'escarre n'est jamais assez solide pour s'opposer au déplissement des parties. A ce moment l'escarre qui agglutine l'extrémité des vaisseaux est tiraillée, se déchire, et il survient une hémorrhagie.

Différents moyens se présentent pour obvier à cet accident. On pourrait comprimer le pédicule à plat dans un clamp rectiligne et le diviser à 4 ou 5 millimètres au-devant avec le couteau galvanocaustique ou tout simplement avec un cautère en hachette chauffé au rouge brun, comme Backer-Brown paraît l'avoir fait. Pour plus de sécurité on pourrait calciner plus ou moins les tissus compris entre le point de section et le clamp.

Si l'on veut employer l'anse galvanocaustique, il faut évidemment renoncer à diviser les pédicules larges d'un seul coup. Il faut les percer par le milieu et en étreindre isolément les deux moitiés. De cette façon on évite le déplissement de l'escarre.

Une autre difficulté à la section hémostatique réside dans la faible épaisseur des tissus qui composent le pédicule. Ils ne se

composent en somme que des vaisseaux et d'un peu de tissu cellulaire lâche. Nous avons constaté plus haut que c'est une mauvaise condition pour l'hémostasie galvanocaustique et qu'il faut y remédier par l'interposition d'un morceau de chair.

Quoi qu'il en soit, je suis convaincu de l'innocuité des escarres intra-péritonéales et je crois que le succès de l'ovariotomie sera bien plus assuré le jour où l'on pourra réduire le pédicule de ces tumeurs dans le ventre, sans danger d'hémorrhagie ni de suppuration.

OPÉRATIONS DIVERSES.

Obs. 27. *Carcinome du scrotum. — Ablation galvanocaustique. Guérison de l'opération.*

Le nommé W..., cultivateur, âgé de 27 ans, entre à l'hôpital en octobre 1870, pour un chou-fleur carcinomateux du scrotum, ayant à peu près le volume d'une pomme. Le malade nous apprend qu'il a subi la castration du testicule gauche il y a quelques mois et que la tumeur actuelle a pris naissance dans la cicatrice. Il réclame instamment une nouvelle opération malgré l'état de faiblesse et de cachexie dans lequel il se trouve.

M. le professeur Bœckel la pratique le *25 octobre 1870* au moyen de l'anse galvanocaustique. L'opération fut des plus simples et la guérison de la plaie eut lieu en peu de temps et sans accidents. Mais bientôt le néoplasme se mit à repulluler et le malade rentra chez lui dans un état de marasme très-avancé.

Obs. 28. *Tumeur sarcomateuse de la cloison nasale. — Ablation galvanocaustique. — Guérison.*

X..., forgeron, âgé de 21 ans, entre à l'hôpital en se plaignant que sa narine droite est obstruée par une tumeur. En l'examinant, on découvre une végétation rouge, framboisée, assez ferme, mais saignant facilement et du volume d'une petite

noisette, qui est implantée sur la cloison à 2 centimètres à peu près de l'entrée de la narine.

Le 26 février 1873, on l'abrase avec l'anse galvanocaustique, sans hémorrhagie; guérison rapide, sans reproduction au bout de trois mois. La tumeur était un granulome formé par du tissu connectif entremêlé de cellules embryonnaires.

Obs. 29. *Hémorrhoïde externe. — Ablation galvanocaustique. — Guérison.*

Recueillie par M. Reibel.

Mme W..., de Guebwiller, âgée de 61 ans, très-affaiblie par des maladies répétées, porte une tumeur hémorrhoïdale du volume d'une grosse noix sur la partie postérieure de la marge de l'anus. Il y a de plus contracture anale et le passage des selles est horriblement douloureux.

C'est ce qui décide la malade à entrer à la maison des Diaconesses pour y chercher du secours.

Le *8 mai 1872*, on procède à l'opération pendant l'anesthésie chloroformique. M. Bœckel commence par la dilatation forcée de l'anus; puis il pédiculise la tumeur au moyen d'un fil de soie et place ensuite l'anse galvanocaustique sur cette ligature. La section s'achève en une minute, sans une goutte de sang, et laisse une escarre blanche et sèche.

Aucun accident ne survint, seulement la guérison de la plaie marcha lentement en raison de l'affaiblissement de la malade. Au milieu du mois de juin elle put rentrer chez elle, débarrassée de sa tumeur. Son état de santé s'était grandement amélioré depuis que les selles se produisaient facilement et sans douleurs.

Obs. 30. *Hémorrhoïde interne à forme polypeuse. — Ablation galvanocaustique. — Guérison.*

Observation recueillie par M. Reichard, interne.

M. R..., âgé de 43 ans, chef de gare, se présente à la consultation de l'hôpital en se plaignant d'une tumeur qui se montre à l'ouverture anale à chaque défécation.

En l'examinant, on voit effectivement apparaître au niveau de l'anus une masse pyriforme, très-mobile, du volume d'une cerise, d'une couleur rouge cuivre. Par le toucher on reconnaît qu'elle s'implante par un pédicule de la grosseur d'une plume à 3 centimètres de hauteur dans le rectum.

Le *7 novembre 1872,* M. le professeur Bœckel procède à l'opération. Il attire la tumeur au dehors et étreint le pédicule dans l'anse galvanocaustique. La section s'opère en quelques secondes sans hémorrhagie.

L'examen de la tumeur fait voir qu'on avait affaire à une hémorrhoïde. On trouve dans son centre une cavité tapissée de couches fibrineuses et remplie de caillots noirâtres.

Le *10 novembre,* au moment de la première selle, le malade perd quelques gouttes de sang.

Le *13 novembre,* il rentre chez lui reprendre son service et nous l'avons revu depuis en parfaite santé.

Obs. 31. *Fistules de l'excavation ischio-rectale. — Section galvanocaustique de 20 centimètres de longueur. — Guérison.*

M. B..., de Reschwoog, âgé de 62 ans, d'aspect cachectique, atteint de bronchite chronique, a vu survenir dans l'espace de quelques mois, à la fesse droite, une série de fistules qui versent abondamment un pus mince et sanieux. Ces fistules, au nombre de quatre, pénètrent toutes à 10—12 centimètres dans l'espace ischio-rectal droit, dont le tissu adipeux a complétement disparu. Mais l'examen le plus minutieux avec le stylet ne fait pas découvrir de communication avec le rectum. La pointe de l'instrument n'arrive même pas directement sous la muqueuse. La bronchite paraît entretenue par des tubercules et la suppuration de la fesse est peut-être produite par une cause analogue.

Le malade m'est adressé, en vue d'une opération, par feu le professeur Küss, en juillet 1870. Pour éviter toute perte de sang au malade, en même temps que pour modifier les parois des trajets fistuleux, je choisis la méthode galvanocaustique.

L'opération est pratiquée le *7 juillet 1870,* à la maison des Diaconesses, en présence de M. Küss.

Avec une longue sonde de poitrine recourbée je parviens à pénétrer par la fistule la plus antérieure au voisinage du scrotum et à sortir près du coccyx par la fistule postérieure. L'écartement entre les deux est de 14 centimètres, et le fil de platine entraîné par la sonde forme encore une anse de 20 centimètres après avoir été bien serré.

On fait alors passer le courant, et dans l'espace de 6—7 minutes on sectionne tous les tissus parallèlement à l'anus, en passant par les deux fistules intermédiaires. L'excavation ischio-rectale est largement ouverte par cette section, dont les parois sont fortement cautérisées.

Malgré l'état général si précaire du malade, la plaie se nettoie régulièrement et, un mois après l'opération, elle est couverte d'une belle couche de bourgeons et commence à se rétrécir. Nous pouvons renvoyer le malade chez lui juste un jour avant le commencement du siége de la ville.

Dix mois plus tard, l'opéré se représente et je constate que son énorme plaie est entièrement guérie et que la cicatrice est solide et fortement rétractée. Sa santé s'est notablement améliorée, quoique l'état du poumon inspire toujours des inquiétudes.

Obs. 32. *Fistule à l'anus. — Section galvanocaustique. — Guérison.*

Sylvestre Robert, ouvrier, natif de la Bavière, âgé de 24 ans, entre à l'hôpital pour une fistule à l'anus, datant de deux ans, et qui a été déjà opérée, dit-il, sans succès.

L'ouverture interne est située à 3 centimètres au-dessus de l'anus.

Le *3 avril 1873,* on traverse la fistule avec le fil de platine qu'on fait ressortir par l'anus et qu'on enfile dans le serre-nœud galvanocaustique. La section s'opère en une minute, sans une goutte de sang.

La plaie se déterge rapidement de l'escarre, et au bout de dix jours elle est guérie aux deux tiers. Le malade sort pour reprendre son travail.

TABLE DES MATIÈRES.

Pages.

I. Introduction 1
Historique 3
Principes élémentaires de physique applicables à la galvanocaustie 7
II. Arsenal galvanocaustique 9
Des Piles 9
Pile Bœckel-Redslob, 1er modèle 11
— — 2e modèle 14
Des Instruments galvanocaustiques proprement dits 15
Le Galvanocautère 16
Le Couteau galvanocaustique 16
Le Cautère en bec d'oiseau 18
L'Anse coupante ou la Ligature galvanocaustique 18
Le Serre-Nœud galvanocaustique 21
Serre-Nœud de Leiter 21
Le Modérateur 22
Modérateur Redslob 23
III. Effets de l'anse galvanocaustique sur les tissus vivants . . 26
Escarres intra-péritonéales 28
Escarres sous-cutanées 30
IV. Hémostasie galvanocaustique 32
Hémostasie par les cautères sur les artères complétement divisées 33
Mécanisme de l'hémostasie pour les artères attaquées dans leur continuité 34
Expériences sur des animaux vivants 36
Conclusions 42
V. Indications a l'emploi de la galvanocaustie et chirurgie opératoire 45
Indications 45
1° Opérations sur le tissu érectile normal ou pathologique . . 47
2° Opérations sur des organes vasculaires situés profondément 49

Pages.

3° Ablations de tumeurs superficielles très-volumineuses . . . 50
4° Opérations sur des sujets cachectiques. 51
5° Ablations de tumeurs insérées dans les cavités closes . . . 52
6° Cautérisation de trajets fistuleux 53
Règles générales pour l'emploi de l'anse galvanocaustique. . . 54
Règles particulières pour certaines régions. 56
VI. Observations 63
A. Opérations sur le tissu érectile. Observations 1 à 9 64
B. Opérations sur des organes vasculaires situés profondément. Observations 10 à 19 74
C. Extirpation de tumeurs insérées dans des cavités closes. Observations 20 à 26 96
D. Opérations diverses. Observations 27 à 32 108

EXPLICATION DES PLANCHES.

Pl. I, fig. 1. *Pile Bœckel-Redslob, 1er modèle.* — A, caisse en bois, longue de 58 centimètres, large de 30 centimètres, haute de 20 centimètres, contenant les huit éléments. — B, éléments formés par une plaque de zinc entre deux plaques de charbons, suspendues à la planchette. — D D, lames de cuivre, disposées sur la planchette et permettant l'accouplement des huit éléments d'après différentes combinaisons, grâce aux vis *e, e, e, e, z, z, z, z.* Sur la figure, les éléments sont accouplés en deux batteries, qui représentent la combinaison la plus avantageuse pour la galvanocaustie thermique. — M, manivelle qui, par l'entremise du tube K, soulève ou abaisse la planchette et, par suite, les éléments.

Pl. I, fig. 2. *Modérateur Bœckel-Redslob.* — E, planchette supportant les méandres d'argentan. — F, roues en cuivre accouplées, établissant la communication entre les méandres de chaque côté et permettant d'augmenter ou d'affaiblir le courant selon qu'on les roule vers 100 ou 0 de l'échelle des méandres. — G, aiguille d'inclinaison indiquant par sa déviation si le courant passe. — H, borne pour la fixation des réophores.

Pl. II, fig. 1. *Pile Bœckel-Redslob, 2e modèle.* — A, caisse en caoutchouc durci, longue de 28 centimètres, large de 17 centimètres, haute de 25 centimètres, contenant quatre cellules, pour loger les couples B, formés également par une plaque de zinc entre deux plaques de charbon. — Ces couples sont suspendus à une traverse C en caoutchouc durci. Un arc en laiton D surmonte la caisse et permet d'élever ou d'abaisser les éléments au moyen de la vis E et de sa manivelle.

Pl. II, fig. 2. *Manche pour les instruments galvanocaustiques de Leiter.* — Le manche proprement dit est en ébène; les ajustages métalliques des deux moitiés sont isolés les uns des autres dans toute la hauteur par la lamelle en ivoire N. — K K, canules destinées à recevoir

les réophores. — O, vis mise en mouvement par le pouce et qui interrompt ou rétablit le courant. — M, extrémité du manche dans laquelle s'insère le couteau galvanocaustique; on le fixe par les vis L, L. — Le porte-ligature se fixe au moyen des vis J, J, placées plus en avant. — H, H, pitons du manche, auxquels s'accroche le serre-nœud.

Pl. II, fig. 3. *Serre-nœud.* — F, vis du serre-nœud. — E, chevalet dont les deux moitiés sont isolées et qui sert à pincer les deux extrémités de l'anse de platine. Les mors en sont garnis d'étain. — G, plaque d'ivoire qui empêche les fils de toucher le métal. — D, roue destinée à serrer l'anse de platine, en faisant marcher le chevalet vers l'extrémité postérieure du manche.

Pl. III. Cette figure représente *le manche avec le serre-nœud, le porte-ligature et l'anse de platine* toute prête à fonctionner. — A, A, canules en cuivre du porte-ligature droit, maintenues à distance par les deux embouts en ivoire B, B. — C, anse de platine, dont les deux extrémités traversent les canules du porte-ligature pour être pincées entre les mors du chevalet E. Les autres lettres représentent les mêmes objets que dans la figure précédente.

Toutes les pièces métalliques sont en cuivre doré, pour résister à la rouille.

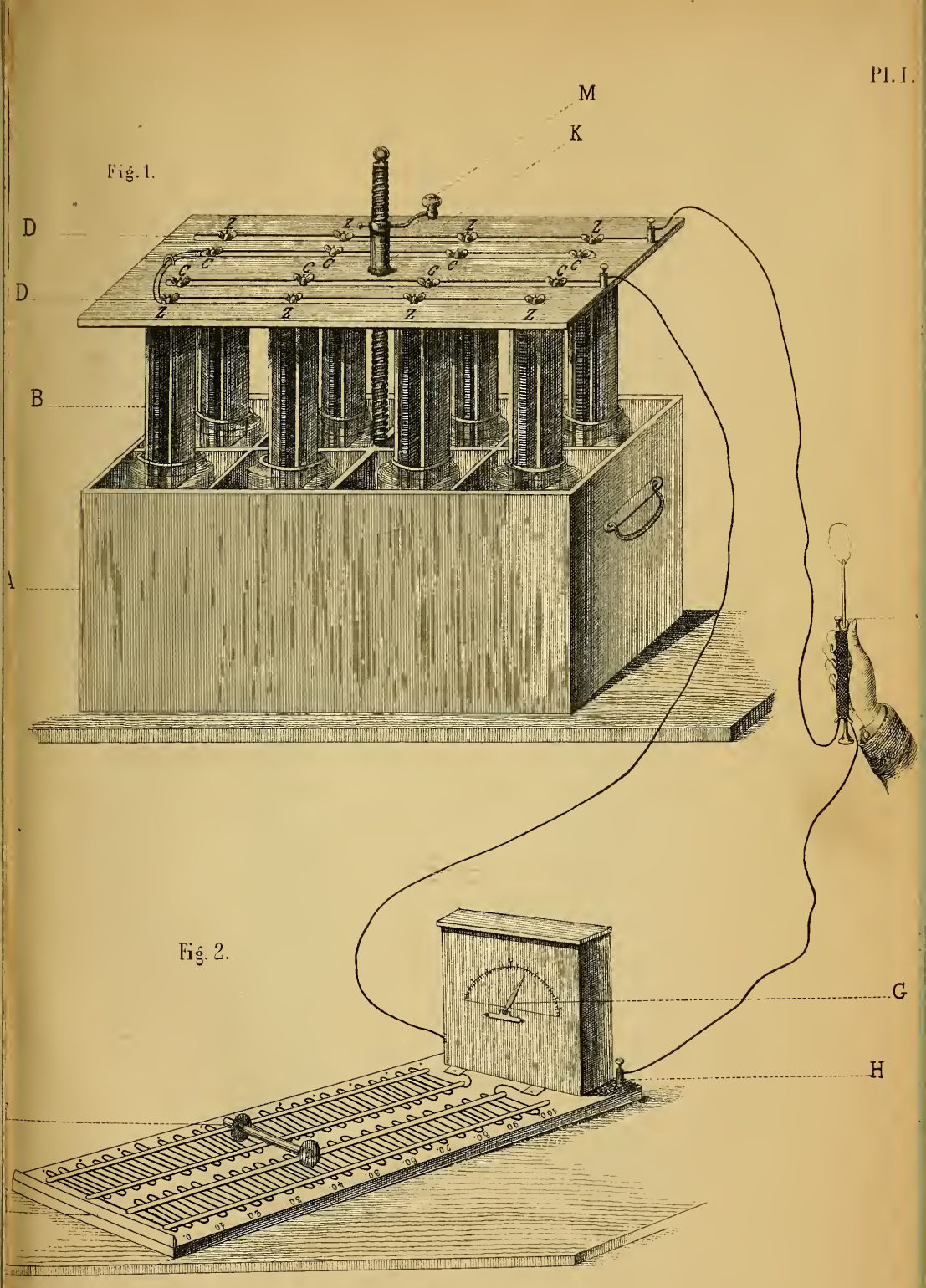

A WOLFF del

Fig. 1.

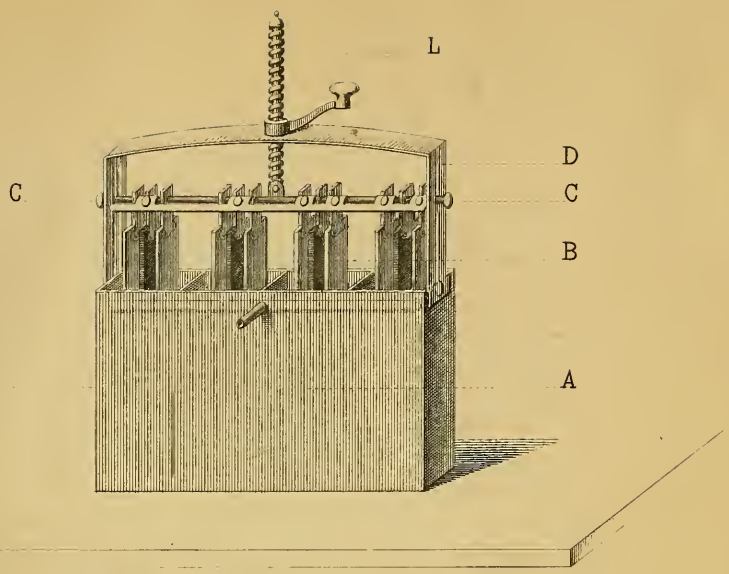

A WOLFF del.

Fig. 2.

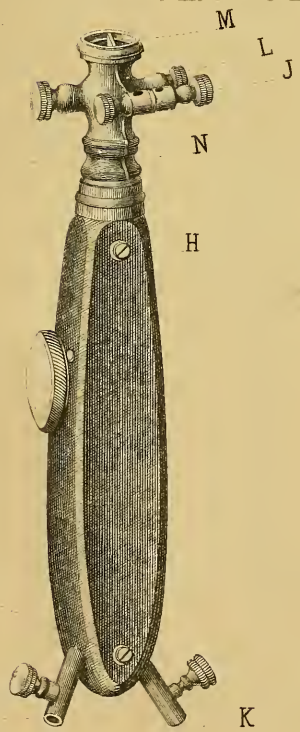

A. WOLFF del

Fig. 3.



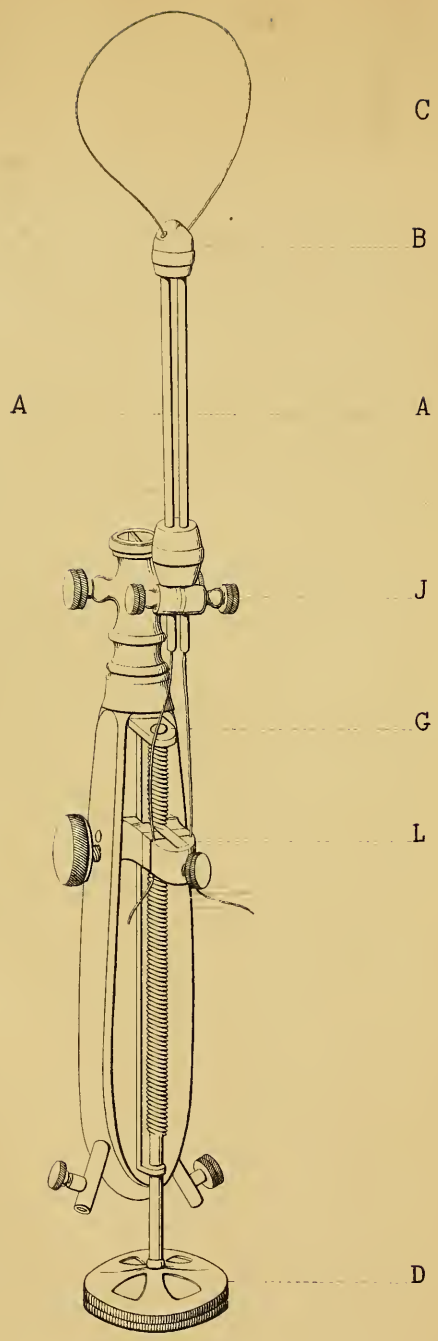

A. WOLFF del.

STRASBOURG, IMPRIMERIE BERGER-LEVRAULT ET Cie.